Universidad de Costa Rica

Sistema de Estudio de Posgrado

Programa de Posgrado de Especialidades Médicas

Trabajo final de Graduación sometido a consideración del comité de la Especialidad en Dermatología para optar por el grado y título de especialista en Dermatología

# "Ecografía cutánea en Hidradenitis Supurativa"

Sustentante: Dary Sánchez Montero

Ciudad Universitaria Rodrigo Facio, San José, Costa Rica

20 Enero 2023

## DEDICATORIA

A mi Padre Celestial, a quien debo todo lo que soy y lo que he alcanzado, quien me cobijó en medio del mar más turbulento que he atravesado en mi vida por luchar por alcanzar uno de mis más grandes sueños.

A mi mamá Leda, por educarme bajo invaluables principios éticos y morales, por inculcarme con el más grande amor los maravillosos valores que desde pequeña siempre consideró iban a ser los conductores de mi camino, mismos con los que enfrenté la maldad, la mentira, el acoso y los ataques más viles y directos con la intención de perjudicarme groseramente; siempre con la bandera de la verdad mi lucha sigue a mucho orgullo con la cabeza muy en alto, sin nada que temer ni mucho menos nada que esconder.
Cuando empecé este posgrado jamás imaginé que ibas a sufrir tanto, me duele en alma tus lágrimas derramadas por verme alcanzar este título, intentaré con mi trabajo diario,  dedicado a mis pacientes, seguir siendo un orgullo en tu vida.

A la princesa hermosa de mi corazón, mi sobrinita Jasiel por ser luz en la oscuridad, por ser sonrisa en medio de la tristeza, por cada abrazo convertido en paz, esperanza y quietud para mi convulso corazón.

## AGRADECIMIENTOS

A las personas que lucharon con todas sus fuerzas porque este momento no llegara, abusando del poder que bien sabían tenían sobre mí, otorgado por la Universidad y a quienes los acuerparon siendo cómplices de tantas mentiras, de tanta maldad, del acoso con tal de satisfacer un capricho; conforme iba recogiendo todos los pedazos en los que dejaron mi mente, mi alma y mi corazón, me hicieron más fuerte y más valiente de lo que jamás pude haber dimensionado en mi vida. Me hicieron perderle el miedo al miedo y cuando uno alcanza ese nivel de valor no hay punto de retorno; se cierra un capítulo de mi vida profesional por el que tanto lucharon que no pudiera alcanzar pero de ninguna manera se acaba mi lucha por demostrar la verdad, hasta las últimas consecuencias legales llegará mi búsqueda de justicia.

Han enlodado el buen nombre de la Universidad de Costa Rica y no descansaré hasta poderlo demostrar, porque detrás de cada acto de cobardía de no querer afrontar las consecuencias de sus actos, de evadir darme la cara en las audiencias, de renunciar a ser profesores de una institución que nunca supieron valorar, a pesar de la confianza depositada en sus manos para ser formadores de médicos especialistas con la enorme responsabilidad que eso conlleva, está una de las mujeres más fuertes y valientes que han conocido. Algo que jamás comprenderán porque tener una pared llena de títulos y ser un respetado especialista no significa contar con un mínimo de decoro, de principios, de valores o de respeto por sí mismos.

*"Dale poder a un ignorante y conocerás la prepotencia, dale poder a un resentido y conocerás a un miserable, dale poder a un demagogo y conocerás al corrupto"*

*Autor desconocido*

## HOJA DE APROBACIÓN

Este trabajo final de graduación fue aceptado por la subcomisión de la Especialidad de Dermatología del Programa de Posgrado en Especialidades Médicas de la Universidad de Costa Rica, como requisito parcial para optar por el título de Especialista en Dermatología.

Dra. Eugenie Arguedas Gourzong
Coordinadora Nacional del Posgrado de Dermatología
Médico especialista en Dermatología y en Geriatría y Gerontología

4844

Dr. Jhairo Emmanuel López Castro
Tutor, médico asistente especialista en Dermatología y Anatomía Patológica

Dra. Mónica Chaves Lavagni
Lectora, médico asistente especialista en Dermatología

Dary Vanessa Sánchez Montero
Sustentante

# CARTA FILOLÓGICA

San José, 5 de enero, 2023

Programa de Posgrado en Especialidades Médicas

Sistema de Estudios de Posgrado

Universidad de Costa Rica

Leí y corregí el Trabajo Final de Graduación, Modalidad: Revisión Bibliográfica: "Ecografía cutánea en Hidradenitis Supurativa", elaborado por la Dra. Dary Sánchez Montero, carné A13362, para optar al grado académico de Especialista en Dermatología.

Corregí el trabajo en aspectos, tales como: construcción de párrafos, vicios del lenguaje que se trasladan a lo escrito, ortografía, puntuación y otros relacionados con el campo filológico, y desde ese punto de vista considero que está listo para ser presentado como Trabajo Final de Graduación, por cuanto cumple con los requisitos establecidos por la Universidad de Costa Rica.

Atentamente,

M. Sc. Edgar Rojas González

Carné 2443

Teléfono 88822158

Correo: edgarrojasg27@gmail.com

# INDICE

DEDICATORIA ..... ii
AGRADECIMIENTOS ..... iii
HOJA DE APROBACIÓN ..... iv
CARTA FILOLÓGICA ..... v
RESUMEN ..... ix
ABSTRACT ..... x
RECONOCIMIENTO ..... xi
ABREVIATURAS ..... xii
AUTORIZACIÓN DIGITALIZACIÓN ..... xiii
INTRODUCCION ..... xiv
OBJETIVOS ..... xv
Objetivo General ..... xv
Objetivos Específicos ..... xv
JUSTIFICACIÓN ..... xvi
METODOLOGIA ..... xvii
MARCO CONCEPTUAL ..... 1
SECCION 1: GENERALIDADES Y ASPECTOS HISTORICOS ..... 2
SECCION 2. PRINCIPIOS BASICOS EN ULTRASONOGRAFRÍA ..... 4
SECCION 3. ANATOMIA ECOGRAFICA DE LA PIEL NORMAL ..... 6
3.1 Consideraciones técnicas ecografía cutánea. ..... 9
3.2 Metodología del examen. ..... 9
SECCION 4. ASPECTOS RELEVANTES DE LA ENFERMEDAD ..... 12
4.1 Definición Hidradenitis supurativa. ..... 12
4.2 Fenotipos ..... 13
4.3 Afectación psicosocial asociada. ..... 15
4.4. Sistema de estadificación de Hurley. ..... 15
4.5. Asociación con enfermedades inflamatorias inmunomediadas o condiciones hereditarias. ..... 17
4.6 El microbioma de la hidradenitis supurativa y el papel de las bacterias ..... 18
SECCION 5: CARACTERISTICAS ECOGRAFICAS DE LA HIDRADENITIS SUPURATIVA ..... 21
5.1 Más allá del examen físico. ..... 21
5.2 Criterios y puntuaciones ecográficas ..... 21
5.3 Barrido ecográfico ..... 29
SECCION 6. HERRAMIENTA GUIA PARA REPORTE RADIOLOGICO ..... 31

6.1 Apartados de la guía para reporte radiológico. ..... 31
A) ENCABEZADO ..... 31
B) APARTADO PARA SER LLENADO POR EL DERMATOLOGO (A) ..... 32
C) APARTADO PARA SER LLENADO POR EL RADIOLOGO (A) ..... 37
SECCION 7. OTROS METODOS DE IMÁGENES EN HIDRADENITIS SUPURATIVA ..... 41
7.1 Tomografía de coherencia óptica dinámica (D-OCT) ..... 41
7.2 Microscopía confocal ..... 43
7.3 Resonancia magnética ..... 44
CONCLUSIONES ..... 46
BIBLIOGRAFIA ..... 48
ANEXOS ..... 53
Anexo 1. Herramienta guía para el reporte radiológico en Hidradenitis Supurativa. ..... 53

## INDICE DE CUADROS

Cuadro 1. Criterios ecográficos para el diagnóstico de hidradenitis supurativa....21
Cuadro 2. Clasificación ecográfica SOS-HS.....23
Cuadro 3. Grados de fibrosis y edema de los tractos fistulosos en HS.....26
Cuadro 4. Tipos de tractos fistulosos en la hidradenitis supurativa.....29
Cuadro 5. Evaluación global del médico en hidradenitis supurativa.....33
Cuadro 6. Puntuación cuestionario calidad de vida en dermatología.....37

## ÍNDICE DE FIGURAS

Figura 1. Aplicaciones de ultrasonidos en frecuencias.....5
Figura 2. Anatomía ecográfica normal de la piel no glabra.....7
Figura 3. Anatomía ecográfica de la epidermis glabrosa .....7
Figura 4. Banda subepidérmica de baja ecogenicidad (SLEB).....8
Figura 5. Imagen bidimensional de piel no glabra.....8
Figura 6.Técnica recomendada del uso de la sonda en ecografía dermatológica.....10
Figura 7. Clasificación de Hurley.....16
Figura 8. Clasificación de Hurley Modificada.....17
Figura 9. Hidradenitis supurativa inflamación activa.....22
Figura 10. Ensanchamiento de los folículos pilosos.....24
Figura 11. Ensanchamiento de los folículos pilosos, figura comparativa.....24
Figura 12. Pseudoquistes dérmicos.....25
Figura 13. Clasificación de la cicatrización fibrótica en trayectos fistulosos HS.....27
Figura 14. Clasificación del edema hipodérmico que rodea los trayectos fistulosos.....28
Figura 15. Tipos de tractos fistulosos en hidradenitis supurativa.....30

Figura 16. Sistema Internacional de Puntaje de Severidad de Hidradenitis Supurativa (IHS4)……35
Figura 17. Aplicación del International Hidradenitis Suppurativa Severity Score System (IHS4)……36
Figura 18. Tomografía de coherencia óptica dinámica en Hidradenitis Supurativa……42
Figura 19. Microscopía confocal: imágenes de comedones abiertos……44
Figura 20. Resonancia magnética HS-Hurley II, región interglútea……..45

## RESUMEN

La hidradenitis supurativa (HS) es una enfermedad inflamatoria crónica de la piel que involucra la unidad folicular; de gran impacto físico, emocional y social en los pacientes por la carga que conlleva esta entidad de difícil tratamiento que involucra un manejo multidisciplinario, entre ellos el médico especialista en radiología e imágenes médicas.

Sociedades internacionales referentes en este tema recomiendan la ecografía cutánea para apoyar el diagnóstico, la estadificación y el seguimiento de los pacientes con hidradenitis supurativa, con altos niveles de evidencia y coincidencia entre expertos.

De manera que con el desarrollo del presente trabajo se pretende hacer un recordatorio de la enfermedad subclínica que en hidradenitis supurativa puede pasarse por alto al examen físico por el importante componente inflamatorio que presenta la enfermedad y que con la ayuda de la ecografía cutánea se puede ofrecer un mejor abordaje a estos pacientes, que siempre será el norte del profesional en salud, independientemente de la especialidad en la que se desenvuelva.

El instrumento propuesto para la valoración conjunta entre el especialista en dermatología y en radiología e imágenes médicas, de una manera esquemática constituye un complemento adicional al manejo multidisciplinario de la enfermedad, sin sustituir el reporte estandarizado internacionalmente utilizado en tanto en la institución pública como en la práctica privada en Costa Rica, dejando abierta la posibilidad de aportes y mejoras en trabajos subsecuentes a los interesados en el tema.

## ABSTRACT

Hidradenitis suppurativa (HS) is a chronic inflammatory skin disease that involves the follicular unit; of great physical, emotional and social impact on patients due to the burden that this difficult-to-treat entity entails, which involves multidisciplinary management, including a doctor specializing in radiology and medical images.

International societies that are leaders in this topic recommend skin ultrasound to support the diagnosis, staging, and follow-up of patients with hidradenitis suppurativa, with high levels of evidence and agreement among experts.

So, with the development of this work, it is intended to make a reminder of the subclinical disease that in hidradenitis suppurativa can be overlooked on physical examination due to the important inflammatory component that the disease presents and that with the help of skin ultrasound can be offered a better approach to these patients, which will always be the goal of the health professional, regardless of the specialty in which they operate.

The instrument proposed for the joint assessment between the specialist in dermatology and in radiology and medical images, in a schematic way, constitutes an additional complement to the multidisciplinary management of the disease, without replacing the internationally standardized report used both in the public institution and in the private practice in Costa Rica, leaving open the possibility of contributions and improvements in subsequent work to those interested in the subject.

## RECONOCIMIENTO

A la Dra. Ximena Wortsman, chilena, especialista en radiología e imágenes médicas, profesora universitaria, mujer líder de opinión, mundialmente reconocida por su dedicación la Ecografía Dermatológica, sus cientos de publicaciones y trabajos de investigación, directora médica del Instituto de Diagnóstico por Imagen e Investigación de la Piel y los Tejidos Blandos (IDIEP) donde se continúan formando médicos especialistas en este ámbito de la ecografía dermatológica y se reciben a pacientes de todas partes del mundo.

Abrirse camino con tanto reconocimiento internacional no es fácil sin embargo la Dra. Wortsman lo ha logrado indiscutiblemente con su entrega y dedicación a lo que tanto le apasiona, ejemplo para muchos, punto de coincidencia de dos especialidades tan interesantes como desafiantes a la vez, la dermatología y la radiología.

Sin duda su trabajo ha dejado sembrado una semilla de interés en mí que espero a futuro pueda seguir creciendo y desarrollar más conocimiento que el adquirido con la realización del presente trabajo final de graduación.

# ABREVIATURAS

ASDS: Sociedad Estadounidense de Cirugía Dermatológica

DLQI: Indice de la calidad de vida en hidradenitis supurativa

D-OCT:Tomografía de coherencia óptica dinámica

EFSUMB: Federación Europea de Sociedades de Ultrasonido en Medicina y Biología

FF: Fenotipo folicular

FI: Fenotipo inflamatorio

FM:Fenotipo mixto

HS: Hidradenitis supurativa.

HiSCR: Respuesta clínica en hidradenitis supurativa

IHS4: Sistema internacional de puntuación de la gravedad de la hidradenitis supurativa.

NI: Nódulo inflamatorio

NNI: Nódulo no inflamatorio

PGA: Physician global assessment (evaluación global del médico)

RM: Resonancia magnética

SLEB: Banda subepidérmica de baja ecogenicidad

TFG: Trabajo final de graduación

No-Lom: No incluido en lista oficial de medicamentos

# AUTORIZACIÓN DIGITALIZACIÓN

UNIVERSIDAD DE COSTA RICA

SEP Sistema de Estudios de Posgrado

**Autorización para digitalización y comunicación pública de Trabajos Finales de Graduación del Sistema de Estudios de Posgrado en el Repositorio Institucional de la Universidad de Costa Rica.**

Yo, Dary Vanessa Sánchez Montero, con cédula de identidad 1-1077-0694, en mi condición de autor del TFG titulado Ecografía Cutánea en Hidradenitis Supurativa

Autorizo a la Universidad de Costa Rica para digitalizar y hacer divulgación pública de forma gratuita de dicho TFG a través del Repositorio Institucional u otro medio electrónico, para ser puesto a disposición del público según lo que establezca el Sistema de Estudios de Posgrado. **SI** [x] **NO** *[ ]

***En caso de la negativa favor indicar el tiempo de restricción: _____ año (s).**

Este Trabajo Final de Graduación será publicado en formato PDF, o en el formato que en el momento se establezca, de tal forma que el acceso al mismo sea libre, con el fin de permitir la consulta e impresión, pero no su modificación.

Manifiesto que mi Trabajo Final de Graduación fue debidamente subido al sistema digital Kerwá y su contenido corresponde al documento original que sirvió para la obtención de mi título, y que su información no infringe ni violenta ningún derecho a terceros. El TFG además cuenta con el visto bueno de mi Director (a) de Tesis o Tutor (a) y cumplió con lo establecido en la revisión del Formato por parte del Sistema de Estudios de Posgrado.

**FIRMA ESTUDIANTE**

Nota: El presente documento constituye una declaración jurada, cuyos alcances aseguran a la Universidad, que su contenido sea tomado como cierto. Su importancia radica en que permite abreviar procedimientos administrativos, y al mismo tiempo genera una responsabilidad legal para que quien declare contrario a la verdad de lo que manifiesta, puede como consecuencia, enfrentar un proceso penal por delito de perjurio, tipificado en el artículo 318 de nuestro Código Penal. Lo anterior implica que el estudiante se vea forzado a realizar su mayor esfuerzo para que no sólo incluya información veraz en la Licencia de Publicación, sino que también realice diligentemente la gestión de subir el documento correcto en la plataforma digital Kerwá.

## INTRODUCCION

La hidradenitis supurativa (HS) es una enfermedad inflamatoria crónica; si bien sus mecanismos patogénicos exactos aún no se han esclarecido por completo, queda claramente evidenciado y corroborado mediante técnicas de imágenes médicas que involucra la unidad folicular, aunado a esto evidencia reciente sugiere un papel crucial de la hiperqueratosis, el taponamiento infundibular y la perifoliculitis en su patogenia. Importante destacar el papel de la microbiota cutánea (considerada un factor causante ambiental de la HS); se ha asociado un patrón de disbiosis cutánea con su patogenia; sin dejar de lado los clásicos obesidad y tabaquismo como factores contribuyentes. Importante destacar también que la HS puede estar asociada con otras enfermedades inflamatorias inmunomediadas o condiciones hereditarias. Se han ido refinando sus fenotipos, actualmente se conocen tres, el fenotipo folicular (de presentación clínica "menos agresiva" y menos sintomática), el fenotipo inflamatorio (el que presenta lesiones dolorosas, graves e invalidantes, que se ha asociado con un mayor riesgo cardiovascular), y el fenotipo mixto (combinaciones de ambos).

Como una enfermedad que conlleva serias consecuencias emocionales, físicas y psicológicas es de vital importancia poder ofrecerle a estos pacientes una terapéutica efectiva temprana, antes que las grandes lesiones cicatrizales aparezcan y sea más difícil su manejo. Esto último es lo que motiva a proponer que desde el primer momento que afronte el dermatólogo(a) esta condición la ecografía cutánea (accesible en nuestro medio) vaya de la mano desde el inicio, para la más objetiva estratificación de los pacientes, para orientar decisiones terapéuticas e ir trazando su evolución.

# OBJETIVOS

## Objetivo General

1. Desarrollar una herramienta que permita servir de guía para el reporte radiológico de los pacientes con hidradenitis supurativa, que incluya el criterio clínico dermatológico, así como el ecográfico.

## Objetivos Específicos

1. Realizar un repaso de aspectos históricos de la implementación de la ecografía en dermatología.
2. Describir los principios básicos en ultrasonografía.
3. Detallar la anatomía ecográfica normal de la piel.
4. Definir la hidradenitis supurativa.
5. Enunciar las características ecográficas de la hidradenitis supurativa.
6. Detallar la clasificación clínica y ultrasonográfica de la hidradenitis supurativa.
7. Citar otros métodos de imagen en hidradenitis supurativa.

# JUSTIFICACIÓN

Una serie de factores han contribuido a que la hidradenitis supurativa durante muchos años fuera una enfermedad poco intelegida, iniciando por una inadecuada comprensión de su fisiopatología, pasando por terapéuticas inespecíficas, falta de estudios clínicos experimientales con suficientes niveles de evidencia aplicable, carencia de un abordaje multidisciplinario de esta condición que implica un alto impacto psicosocial que afecta directamente la calidad de vida de estos pacientes, entre otros.

Es por ello que durante los últimos años hemos tenido muy destacados avances que han permitido realizar una reinterpretación completa de la enfermerdad en los aspectos supramencionados, aunado a uno de los más relevantes: la importancia del estudio ecográfico en esta enfermedad para una valoración objetiva y detallada de la extensión anatómica de las lesiones, tomando en cuenta que el examen físico por sí solo puede subestimar la gravedad de la enfermedad, pudiendo pasar  por alto el periodo vital, conocido como *la ventana de oportunidad* con la que se cuenta antes que esta condición deje secuelas irreversibles en los pacientes.

Este trabajo pretende destacar la importancia que los pacientes con hidradenitis supurativa cuenten con una valoración ecográfica objetivizada con la información clínica que el dermatólogo puede aportar de manera tal que se puedan obtener reportes radiológicos tanto iniciales como subsecuentes en las valoraciones de respuesta a tratamiento que permitan ofrecer un mejor manejo a los pacientes portadores de estan condición.

# METODOLOGIA

Para la realización del presente trabajo se realizó una revisión bibliográfica a través de bases de datos: ScienceDirect, EBSCO Host, Elsevier Scopus, Latindex, Scielo, Institute of Education Sciences (ERIC), Pubmed, con las palabras clave: "ultrasonido en dermatología" "aplicaciones de la ecografía en dermatología", "anatomía ultrasonográfica de la piel", "hidradenitis supurativa", "clasificación ecográfica en hidradenitis supurativa" en idioma inglés y español, con fecha de publicación en su mayoría de los últimos diez años. La bibliografía utilizada fue enlistada conforme al formato APA.

La información bibliográfica recolectada fue seleccionada para cumplir con los objetivos establecidos en el presente trabajo, además se contó con la valiosa colaboración de un médico especialista en radiología e imágenes médicas para optimizar la herramienta principal del presente trabajo, el desarrollo del instrumento-propuesta para el reporte radiológico de la ecografía en los pacientes con hidradenitis supurativa.

# MARCO CONCEPTUAL

## SECCION 1: GENERALIDADES Y ASPECTOS HISTORICOS

La dermatología se encuentra entre las pocas especialidades de la medicina en las que el órgano de interés se puede examinar y tomar una biopsia más accesiblemente; como consecuencia, la histología se ha convertido en el estándar de oro para muchos diagnósticos dermatológicos, también ha permitido la correlación clinicopatológica para guiar la terapéutica y avanzar en el pronóstico. En las últimas décadas, se han introducido una serie de modalidades de imagen para mejorar el examen clínico u obviar la necesidad de la histología. Algunos ejemplos incluyen la fotografía digital de cuerpo entero (TBDP), la dermatoscopia, la microscopia confocal de reflectancia (RCM), la tomografía de coherencia óptica (OCT) y la ecografía.[1]

La ecografía se remonta a finales del siglo XVIII, cuando dos zoólogos italianos descubrieron el sentido de la orientación acústica de los murciélagos.[1]

Importante destacar el papel que tuvieron Jacques y Pierre Curie, quienes en 1881 desarrollaron el principio del ultrasonido cuando descubrieron las características isoeléctricas de ciertos cristales[2] (efecto piezoeléctrico de las ondas sonoras sobre el cuarzo natural),[1] observaron que una fuerza aplicada al cristal producía una descarga eléctrica, y por el contrario, una corriente eléctrica alterna aplicada a un cristal produce vibraciones que generan ondas sonoras de alta frecuencia que llamaron ultrasonido. [1,2]

Las imágenes por ultrasonido no son invasivas y se realizan en tiempo real, además de ser relativamente económicas y seguras. Por lo tanto, tiene amplias aplicaciones en medicina y biología.[3]

Las técnicas de imagen por ultrasonido son herramientas de diagnóstico útiles en dermatología y se introdujeron por primera vez a fines de la década de 1970 como una funcionalidad de la caja de herramientas dermatológicas para medir el grosor de la piel[3], normal y con diversas patologías.[2]

Desde entonces, la práctica ha ganado popularidad en varios países europeos y sudamericanos que incorporan su uso en la formación de residentes. A medida que la tecnología ha mejorado, también lo ha hecho su utilidad, en un estudio inicial de más de 4300 lesiones cutáneas, Wortsman et al. demostró la capacidad de la ecografía de mayor frecuencia (7-15 MHz) para mejorar significativamente la precisión diagnóstica, en comparación con el examen clínico solo, la ecografía corrigió el diagnóstico de referencia en el 17% de los casos y detectó 3 tumores malignos pasados por alto. La aplicación de la ecografía en dermatología está en continua evolución y cada vez más estudiada.[1]

## SECCION 2. PRINCIPIOS BASICOS EN ULTRASONOGRAFRÍA

El conocimiento básico de los principios de ultrasonido es esencial para una correcta interpretación de la imagen, el componente principal de un dispositivo de ultrasonido se llama transductor, los transductores tienen un material (generalmente cristales piezoeléctricos) que generan ondas acústicas cuando se someten a un voltaje eléctrico, esta onda se propaga en el fluido y/o tejido circundante y los ecos (ondas de retorno) reflejados por estas estructuras vuelven al transductor, que los transforma en energía eléctrica. Así, el transductor es el elemento que transforma la energía eléctrica en onda acústica mecánica y realiza el proceso inverso al recibir los ecos, siendo el componente emisor y receptor, la computadora, provoca la formación de una vista de imagen en el monitor.[2]

La resolución de la imagen es afectada por la longitud de onda; las frecuencias más altas producen longitudes de onda más cortas, lo que a su vez conduce a una mejor resolución, a expensas de una menor penetración. En consecuencia, para obtener imágenes de estructuras penetrantes más profundas en la piel, será necesario tener una resolución más baja.[4]

El ultrasonido es una energía acústica caracterizada por frecuencias superiores a 20 kHz, y sus aplicaciones dependen de las distintas frecuencias de trabajo (Ver Figura 1).[3]

Las imágenes de ultrasonido de diagnóstico típicas se realizan dentro del rango de frecuencia de 2 a 15 MHz[3].

**Figura 1. Aplicaciones de ultrasonidos en frecuencias.**

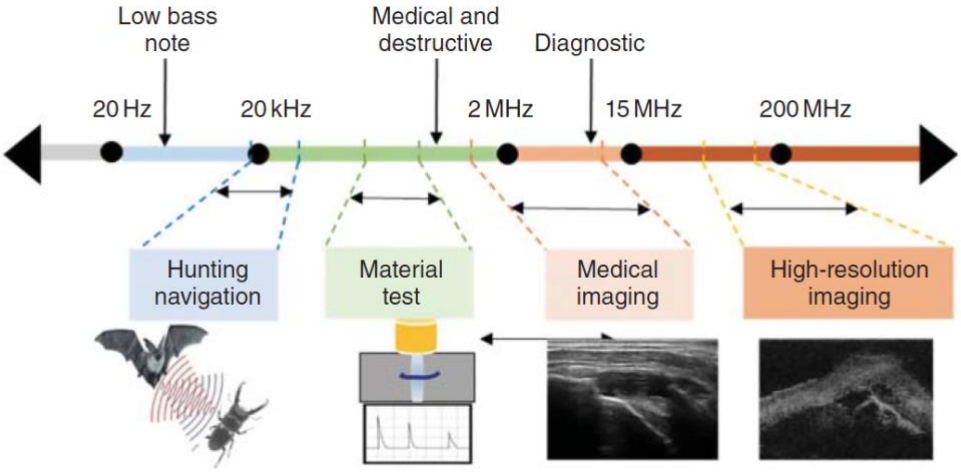


Kim, J., Youn, S., & Hwang, J. Y. (2019). Ultrasound imaging in dermatology. In Augmented Customer Strategy: CRM in the Digital Age (pp. 309–339). Wiley.

La ecogenicidad está relacionada con la velocidad a la que las ondas de ultrasonido pueden propagarse y regresar al transductor y está dictada por estructuras en cada capa de la piel: queratina en la epidermis, colágeno en la dermis y grasa en la capa subcutánea. La hiperecoicidad se correlaciona con ecos de alta intensidad y viceversa para la hipoecoicidad.[4]

En dermatología, los dispositivos de alta resolución con transductores de alta frecuencia son utilizados, dispositivos de 20 a 25 MHz permiten el estudio de la dermis y la epidermis y son las de mejor resolución para la observación de estructuras superficiales. Las frecuencias entre 50 y 100 MHz presentan poca penetración, limitada a la epidermis[2].

## SECCION 3. ANATOMIA ECOGRAFICA DE LA PIEL NORMAL

El ultrasonido de alta frecuencia (USHF) con frecuencia superior a 20 MHz refleja claramente las diferentes capas de la piel[2]. La epidermis es la capa más externa de la piel se presenta como línea hiperecoica[2,5] debido a su contenido de queratina(ver figura 2),[5] pero en las regiones palmar y plantar (piel glabra), la epidermis aparece como una capa bilaminar hiperecoica (ver figura 3), debido a la presencia más densa de queratina en el estrato córneo.[5]

La dermis aparece como una banda hiperecoica menos brillante que la epidermis[2,5]; su ecogenicidad se debe en esencia a su contenido de colágeno por lo tanto existen diferencias regionales en el espesor de la misma,[5] además de su variabilidad en función de la edad del paciente, en los recién nacidos la dermis es levemente hipoecoica,[2] en individuos con intenso daño actínico (piel fotoenvejecida) se observa entre la epidermis y la dermis, una línea hipoecoica llamada banda subepidérmica de baja ecogenicidad (SLEB por las siglas en inglés de *subepidermal low-echogenic band*) reflejo ecográfico de elastosis y laxitud de la dermis papilar. [2,5]

La hipodermis, también llamada tejido celular subcutáneo o subcutis, se muestra como una capa hipoecoica debido a sus lóbulos grasos, entre ellos existen tabiques fibrosos hiperecoicos lineales,[5] los vasos arteriales y venosos de bajo flujo (<15 cm/s) suelen detectarse en la hipodermis y rara vez en la dermis.[6]

**Figura 2. Anatomía ecográfica normal de la piel no glabra. Las flechas apuntan hacia los tabiques fibrosis hipereoicos del tejido celular subcutáneo (hipodermis).**

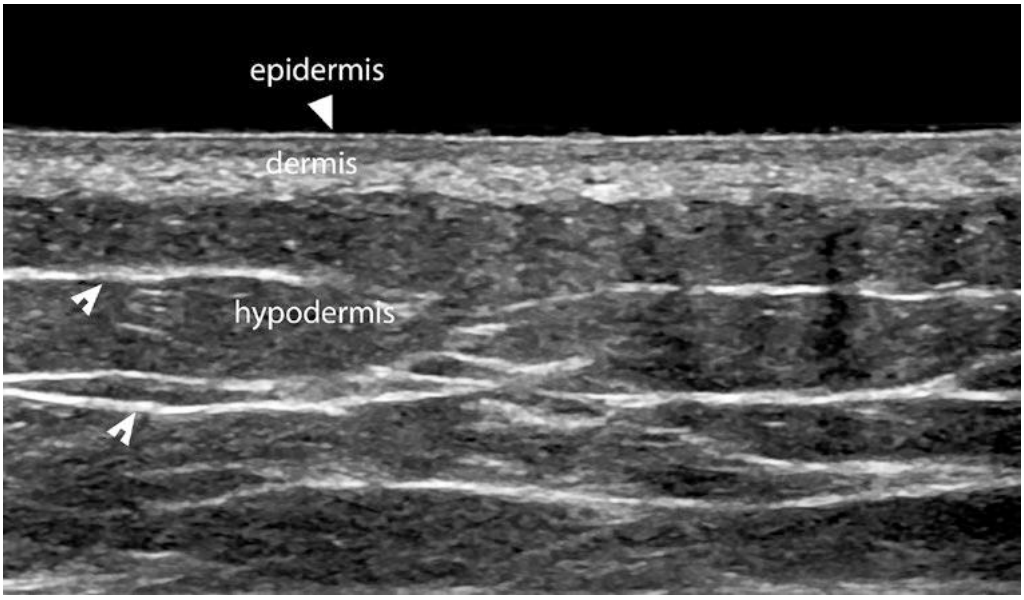


Wortsman, Ximena. (2018). Atlas of Dermatologic Ultrasound. Springer International Publishing. Page 2.

**Figura 3. Anatomía ecográfica normal de la piel glabrosa (región plantar), observese la estructura bilaminar hiperecoica de la epidermis.**

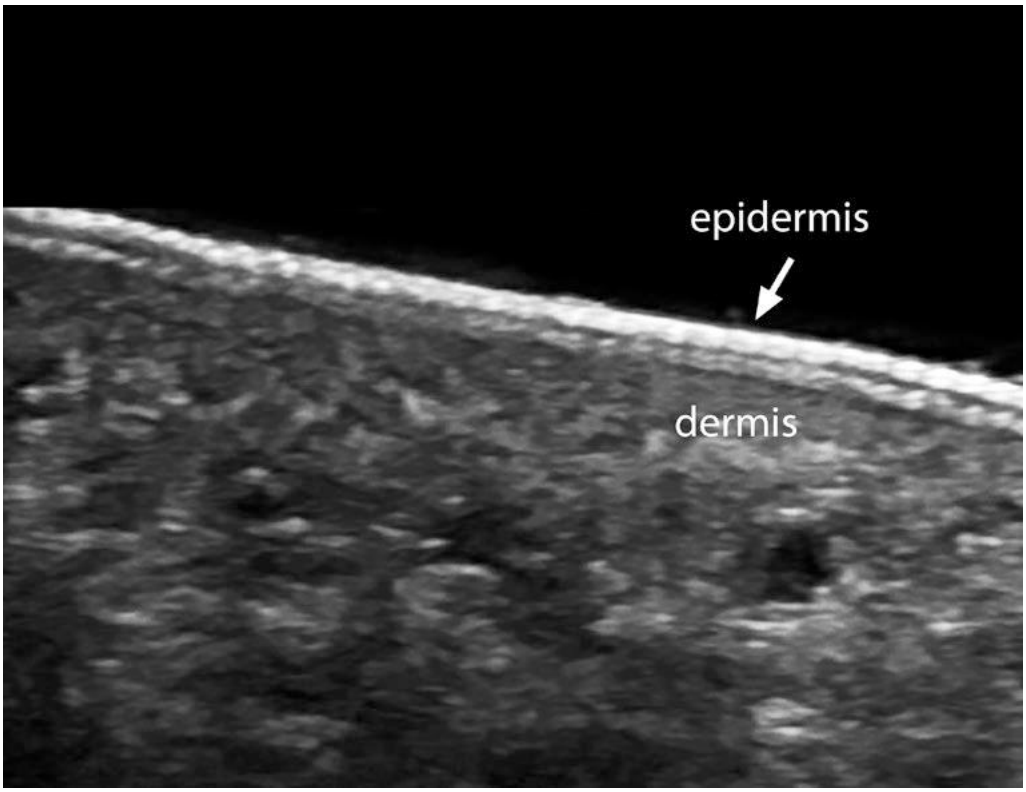


Wortsman, Ximena. (2018). Atlas of Dermatologic Ultrasound. Springer International Publishing. Page 3.

**Figura 4. Banda subepidérmica de baja ecogenicidad (SLEB) entre los marcadores**

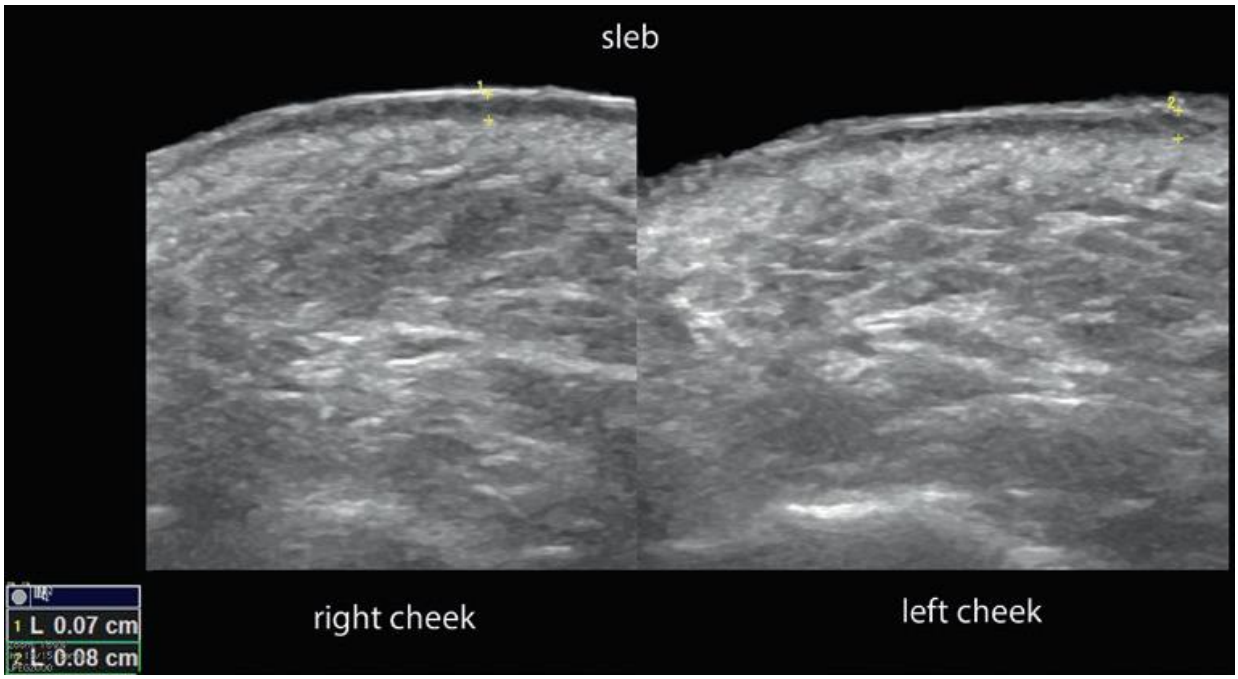


Wortsman, Ximena. (2018). Atlas of Dermatologic Ultrasound. Springer International Publishing. Page 3.

**Figura 5. Imagen bidimensional de piel no glabra: Vista longitudinal (izquierda), y vista transversal (derecha).**

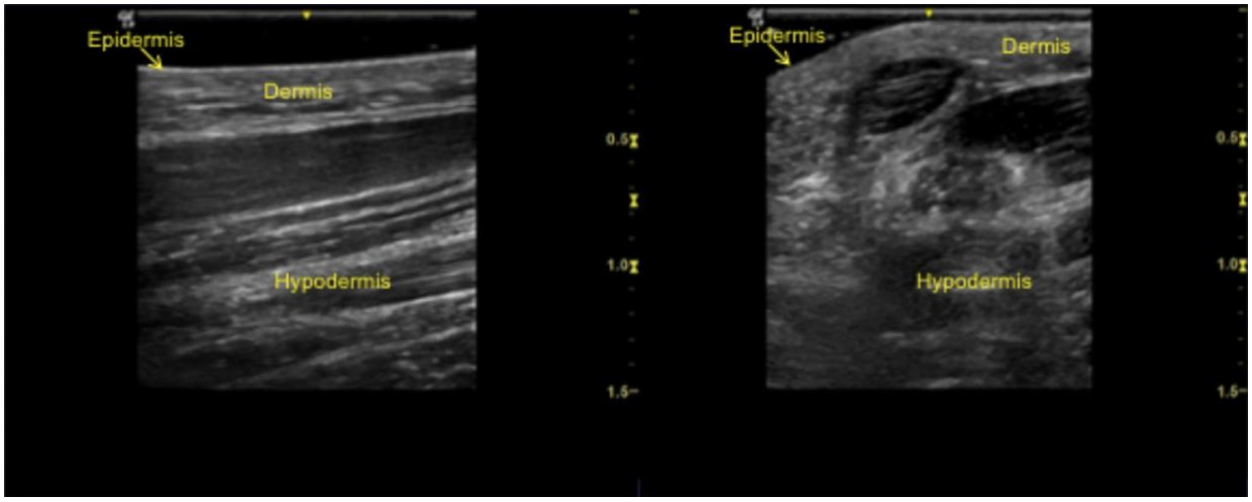


Schneider, S. L., Kohli, I., Hamzavi, I. H., Council, M. L., Rossi, A. M., & Ozog, D. M. (2019). Emerging imaging technologies in dermatology: Part I: Basic principles. Journal of the American Academy of Dermatology.

### 3.1 Consideraciones técnicas ecografía cutánea.

Para la valoración de patologías dermatológicas se recomienda un ultrasonido doppler color multicanal con transductores de alta y variable frecuencia >15 MHz. Los reportes deben incluir la información y el registro de al menos dos ejes perpendiculares de la lesión. Es una buena práctica recomendada por los expertos, comparar la morfología con el sitio perilesional o contralateral. La secuencia del protocolo incluye inicialmente imágenes en escala de grises y doppler color con análisis de curvas espectrales de los vasos regionales. Se aplica una gran cantidad de gel sobre la piel para ajustar la profundidad según la ubicación del objetivo.[7]

La descripción ecográfica de las estructuras debe incluir su forma, ecogenicidad, diámetros en todos los ejes y patrones de vascularización. La ecogenicidad de las estructuras se define por la capacidad intrínseca de los tejidos para reflejar las ondas sonoras.[7]

Adicionalmente, existen artefactos producidos por el paso del sonido a través de los tejidos, algunos de estos artefactos permiten reconocer la naturaleza quística o sólida de las lesiones así como discriminar los tipos de materiales exógenos en la piel como los rellenos cosméticos; por ejemplo, una estructura llena de líquido tenderá a ser anecoica (principalmente negra) o hipoecoica (gris) y mostrará un realce acústico posterior. Por el contrario, una estructura calcificada mostrará un patrón hiperecoico (principalmente blanco) y un artefacto de sombra acústica posterior, porque el calcio tenderá a detener las ondas sonoras. [7,1]

### 3.2 Metodología del examen.

El examen inica con una inspección minuciosa del sitio a examinar, tanto el paciente como el médico deben estar en una posición cómoda y estable, el lado

cubital de la mano del operador que sostiene la sonda debe descansar sobre el cuerpo del paciente. Alternativamente la colocación del quinto dedo sobre la piel del examinado puede proporcionar una mayor estabilización y actuar como un punto de pivote[8] (ver figura 6).

**Figura 6. Técnica recomendada del uso de la sonda en ecografía dermatológica.**

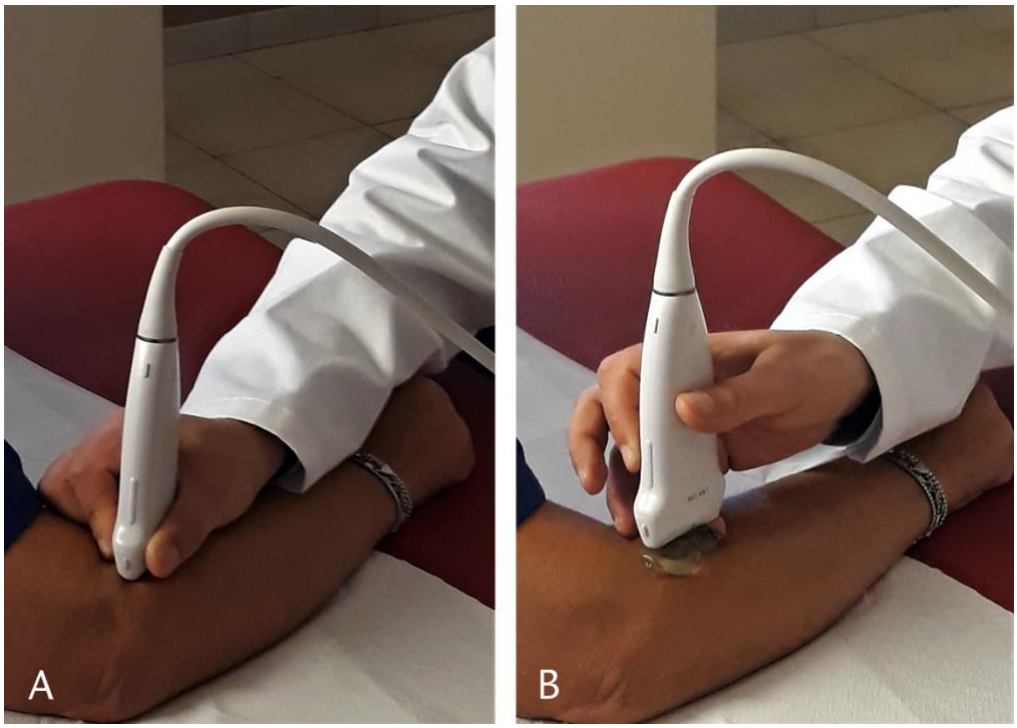


Catalano, O., & Wortsman, X. (2020). Dermatology Ultrasound. Imaging Technique, Tips and Tricks, High-Resolution Anatomy. *Ultrasound Quarterly*. Lippincott Williams and Wilkins.

Se debe utilizar como control un área de piel no afectada (ya sea contralateral o perilesional), de la apariencia y el grosor de la piel, particularmente en el caso de enfermedades inflamatorias.[8]

Una abundante capa de gel, permite obtener el mejor punto focal, la eliminación de las zonas pilosas no suele ser necesaria porque la abundante capa de gel permitirá que el cabello se suavice. No obstante, para detectar lesiones en el cuero cabelludo es fundamental el desplazamiento del tracto piloso, que puede realizarse con un

peine. En el estudio de lesiones con formación de costras severas o reacción queratósica severa, el gel puede ayudar a ablandar la capa dura; sin embargo, en algunos casos es necesaria la eliminación de la costra o parte de la capa queratósica, un poco de agua o el propio gel pueden humedecer estas lesiones antes de la toma de imágenes.[8]

# SECCION 4. ASPECTOS RELEVANTES DE LA ENFERMEDAD

## 4.1 Definición Hidradenitis supurativa.

El término hidradenitis supurativa (HS) tiene tres partes que describen acertadamente algunas características de esta enfermedad: *Hidros* que significa "sudor", *Aden* que significa "glándula" y *Supurativo* que significa "con pus". [9,16]

Es una enfermedad inflamatoria crónica de la piel caracterizada por la presencia de nódulos dolorosos, abscesos, fístulas con drenaje crónico y cicatrización en áreas del cuerpo que albergan glándulas apocrinas.[10]

Se trata un trastorno crónico y debilitante que afecta la parte folicular del unidad foliculopilosebácea en áreas que tienen más receptores para andrógenos y hormonas sexuales que otras partes de la piel o donde existe un repliegue o sitio de roce piel con piel, como la localización axilar o inframamaria.[9]

El tabaquismo y la obesidad son factores desencadenantes cruciales de la hidradenitis supurativa y ambos se han correlacionado directamente con la gravedad de esta enfermedad.[11,12,13,14,15]

Los patólogos han reportado que es una enfermerdad causada por una inflamación crónica con cambios en la arquitectura del tejido e hiperqueratosis folicular, dilatación y ruptura folicular.[9] La secuencia por la cual se desarrolla es la siguiente[17]:

1. Hiperqueratosis y taponamiento folicular.
2. Dilatación de la unidad pilosebácea.
3. Rotura y extrusión del contenido folicular a la dermis.
4. Reacción inflamatoria secundaria.

5. Llegada de células inflamatorias y liberación de nuevas citoquinas que perpetúan el proceso.

6. Inflamación crónica de la unidad pilosebácea.

7. Formación de abscesos y trayectos fistulosos.

**4.2 Fenotipos**

Originalmente se conocían tres fenotipos[13]:

1. Axilar mamario: afecta al 48% de los pacientes, con cicatrices hipertróficas.

2. Folicular: afecta al 26% de los pacientes, se localiza en mamas y axilas, tronco, orejas y miembros inferiores. Las lesiones típicas son comedones, quistes epidérmicos, acné severo y quiste pilonidal.

3. Glúteo: afecta al 26% de los pacientes, con pápulas foliculares.

A estos tres fenotipos, en 2015, Van der Zee *et* al añadieron cinco tipos adicionales: tipo furunculoso friccional, foliculitis cicatricial, conglobata, sindrómico y ectópico y en 2018, Romani describió el tipo cervical.

Sin embargo, actualmente se clasifica a los pacientes basándose en las lesiones elementales y su capacidad evolutiva, para lo cual se describieron dos subtipos generales,[13,37]Martorell y colaboradores identificaron tres fenotipos de HS: el fenotipo folicular (FF), el fenotipo inflamatorio (FI) y el fenotipo mixto. (FM)[37]. El FF se caracteriza por la presencia de foliculitis con múltiples comedones (abiertos y cerrados) y nódulos (la principal lesión activa de este subtipo es el nódulo, tanto superficial como profundo); los abscesos en este subgrupo son raros, y los tractos fistulares delgados (también conocidos como túneles) son excepcionales y no coalescentes[37].

Por el contrario, el FI se caracteriza por la ausencia de foliculitis/comedones y por la presencia de abscesos y trayectos fistulosos gruesos como lesiones fundamentales de este subtipo que tiende a confluir en placas inflamatorias y cicatriciales mal definidas, pueden detectarse fístulas penetrantes subcutáneas o interfasciales; el desarrollo de nódulos es excepcional. Los autores observaron que estos fenotipos se asocian con distintos cursos clínicos, de hecho, por lo general los pacientes con FF presentan una enfermedad "indolente", mientras que los individuos afectados por FI a menudo muestran un curso rápidamente progresivo caracterizado por la formación de lesiones coalescentes complejas en un corto período de tiempo[37].

Con respecto a los síntomas, los resultados informados por los pacientes, el grupo de FI tuvo una asociación significativamente mayor con el dolor y el olor, mientras que el síntoma típico encontrado en el grupo FF fue el prurito[37].

Los brotes también fueron más frecuentes en el grupo FI, de acuerdo con su mayor agresividad relacionada con la mayor capacidad para desarrollar tanto abscesos como túneles/tractos sinusales[37]. Aunado a esto, la presencia del FI se asoció con un mayor riesgo cardiovascular, probablemente debido a la presencia de fenómenos inflamatorios locales y sistémicos más elevados[38].

El FM presenta ambas características de las entidades descritas anteriormente[37].

### 4.3 Afectación psicosocial asociada.

Esta condición inflamatoria recurrente de la piel disminuye profundamente la calidad de vida debido a las consecuencias emocionales, físicas y psicológicas. Tiene una prevalencia estimada de 1% a 4%, es más frecuente en mujeres[11], con una proporción de mujeres a hombres de aproximadamente 3:1.[12] En promedio la literatura reporta, la edad de inicio entre los 20 y los 40 años de vida, aunque se han reportado mujeres posmenopáusicas y niños prepuberales con hidradenitis supurativa de nuevo inicio. El dolor, el drenaje, el mal olor y la distorsión anatómica secundarios a las cicatrices deformantes asociados con la hidradenitis supurativa contribuyen al notable impacto psicosocial de la enfermedad con efectos negativos en la calidad de vida de los pacientes que no pueden subestimarse. De hecho, la HS se asocia con un mayor riesgo de suicidio consumado[11,19], un mayor riesgo de resultados cardiovasculares adversos y una mayor mortalidad por todas las causas, independientemente de los factores de confusión medidos.[11]

### 4.4. Sistema de estadificación de Hurley.

El sistema de estadificación de Hurley es útil para clasificar y/o definir la enfermedad como leve, moderada y grave; el estadio 1 (leve) representa lesiones aisladas con cicatrización mínima; el estadio 2 (moderado) se define como múltiples lesiones cicatriciales intercaladas con piel normal; y el estadio 3 (grave) representa lesiones coalescentes que forman placas inflamatorias (ver figura 7).[12,15]

**Figura 7. Clasificación de Hurley.**

Ingram, J. R. (2016). Hidradenitis suppurativa: An update. *Clinical Medicine, Journal of the Royal College of Physicians of London*, *16*(1), 70–73.

Se han descrito numerosas herramientas para la evaluación de pacientes con hidradenitis spurativa, la estadificación de Hurley mencionada supra, se ha recomendado en el ámbito clínico, ya que es sencilla y ayuda a determinar las necesidades terapéuticas, sin embargo, no cuenta con números de áreas afectadas y no evalúa la actividad de la enfermedad o la respuesta al tratamiento. En un intento por solucionar estas limitaciones, se ha propuesto, entre otras, la estadificación modificada de Hurley.[13,30]

En esta clasificación  Horvárt, Prens, Van der Zee et al[13,28] tienen en cuenta la evaluación de tractos sinusales, áreas comprometidas, grado de inflamación,[13,28] constituyendo esta modificación un esquema sencillo para que los médicos tratantes elaboren un plan terapéutico integral.[28]

**Figura 8. Clasificación de Hurley Modificada.**

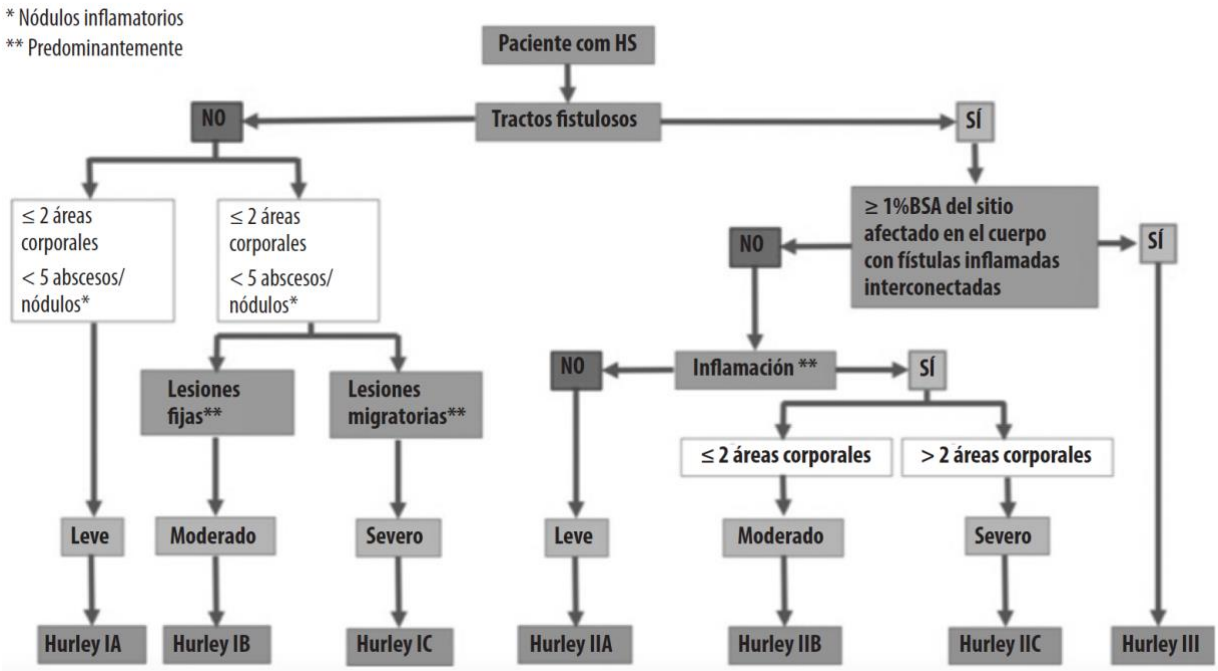

Lavieri Alberto. (2019). Consenso Nacional HS. Sociedad Argentina de Dermatología, 1 (1), 1–20.

Consiste en un algoritmo de 3 pasos, que incluye la evaluación de la presencia de trayectos sinusales, el grado de inflamación y la extensión, permitiendo al médico evaluar la gravedad en los diferentes fenotipos de HS y ayuda a guiar el tratamiento.[13,28]

### 4.5. Asociación con enfermedades inflamatorias inmunomediadas o condiciones hereditarias.

La HS suele ser una enfermedad esporádica, pero puede presentarse como un trastorno familiar, se informa una forma familiar en el 40% de los casos que muestran un modo de herencia autosómico dominante con penetrancia incompleta en algunos casos. [14,17]

La HS puede estar asociada con otras enfermedades inflamatorias inmunomediadas o condiciones hereditarias, presentándose como hidradenitis supurativa "sindrómica". Los principales síndromes autoinflamatorios caracterizados por la presencia de HS son pioderma gangrenoso (PG), acné e hidradenitis supurativa (PASH), artritis piógena, PG, acné e hidradenitis supurativa (PAPASH), artritis psoriásica, PG, hidradenitis supurativa y acné (PsAPASH), psoriasis pustulosa, artritis, PG, sinovitis, hidradenitis supurativa y acné (PsAPSASH) y PG, hidradenitis supurativa y acné y espondilitis anquilosante (PASS).[14]

### 4.6 El microbioma de la hidradenitis supurativa y el papel de las bacterias

La microbiota cutánea también se considera un factor causante ambiental de la HS. Se ha asociado un patrón de disbiosis cutánea con la patogenia de la HS después de observar la colonización bacteriana de las lesiones superficiales y profundas de la HS. Las bacterias juegan un papel importante en la activación de la respuesta inmunológica innata, y también se cree que un papel en el mantenimiento de la respuesta inflamatoria. El mecanismo exacto de la influencia del microbioma en la respuesta inmunológica de la HS no se comprende completamente.[10]

Existen datos contradictorios sobre el papel de las bacterias en el desarrollo de la HS; un cultivo bacteriano positivo puede representar contaminantes de la flora normal de la piel o una infección secundaria en un proceso previamente estéril. Se supone que la sobreinfección bacteriana contribuye al círculo vicioso inflamatorio observado en la HS al desencadenar una cascada de patrones moleculares

asociados a patógenos y conducir a la estimulación de los inflamasomas. Los primeros estudios encontraron que *Staphylococcus aureus* era el principal patógeno en las lesiones de HS, tanto a nivel superficial como profundo. Sin embargo, Matusiak et al encontraron que *S. aureus* era el segundo microorganismo aislado con más frecuencia y los estafilococos coagulasa negativos constituían el aislamiento principal.[16] Por ejemplo, S. lugdunensis es comensal de la piel de cualquier individuo y se encuentra predominantemente en el pliegue mamario y los glúteos; los microorganismos anaerobios requieren una lesión inicial, considerados invasores secundarios, se han aislado de lesiones recurrentes y destructivas extensas.[17]

Los autores destacaron que la mayoría de las infecciones por estafilococos coagulasa negativos tienen una evolución subaguda, lenta, similar al curso inflamatorio de la HS. Sartorius et al aislaron un gran número de estafilococos coagulasa negativos pero no encontraron *S. aureus.*[16]

La propensión particular de los pacientes con HS a desarrollar infecciones cutáneas recurrentes crónicas sugiere fuertemente que la HS no es principalmente una enfermedad infecciosa, sino una condición predisponente que permite que especies menos virulentas infecten los tejidos blandos y la piel. Jahns et al sugirieron que las diferencias en la prevalencia informada de especies bacterianas podrían deberse a diferentes regiones en las que se tomaron muestras, métodos de recolección y técnicas de cultivo.[16]

### 4.7 Abordaje terapéutico

Actualmente pocos tratamientos de la HS (aparte del anti-TNF), están respaldados por ensayos clínicos aleatorios de alta calidad, lo que contribuye a la divergencia en las pautas de tratamiento internacionales.[20]

Importante tener presente que la HS es una enfermedad crónica de la piel que necesita ser controlada médicamente; es una enfermedad inflamatoria que necesita ser tratada con una combinación de tratamientos tópicos y sistémicos/biológicos[18] y en ocasiones, cirugía de diversa complejidad; [19] es una enfermedad incapacitante cuyo manejo puede optimizarse mediante el diseño de terapias personalizadas supervisadas por dermatólogos con la participación de otros especialistas, para un abordaje multidisciplinario.[18]

La comprensión de la fisiopatología y los objetivos terapéuticos de la HS por parte de la comunidad dermatológica está evolucionando rápidamente, proporcionando una justificación para las muchas terapias prometedoras en los ensayos clínicos en curso.[20]

# SECCION 5: CARACTERISTICAS ECOGRAFICAS DE LA HIDRADENITIS SUPURATIVA

## 5.1 Más allá del examen físico.

Es importante recordar que si bien el diagnóstico de HS se basa en inspección visual y evaluación clínica, esta presenta sus limitaciones; por sí solo el examen físico[21,24] puede subestimar la gravedad de la HS. Por ejemplo, la palpación puede estar limitada especialmente por la presencia de inflamación (ver figura 9) y puede dar lugar a una mala interpretación de una fístula por un nódulo, lo que puede producir una asignación errónea del estadio de gravedad y por tanto del tratamiento.[21] La ecografía cutánea ha demostrado ser útil para caracterizar las anormalidades anatómicas subclínicas, [21,24] proporcionando criterios de diagnóstico ecográfico (ver cuadro 1)[21,22] y la posibilidad de estadificar la enfermedad con la puntuación ecográfica SOS-HS (ver cuadro 2).[5,21]

También es igual de importante destacar que el ultrasonido es una modalidad accesible[25] tanto en términos económicos como prácticos no invasivos para la valoración de enfermedades inflamatorias y fibróticas de la piel.

## 5.2 Criterios y puntuaciones ecográficas

**Cuadro 1. Criterios ecográficos para el diagnóstico de hidradenitis supurativa[22]**

| |
|---|
| 1. Ensanchamiento de los folículos pilosos. |
| 2. Engrosamiento y/o ecogenicidad anormal de la dermis. |
| 3. Nódulos seudoquísticos dérmicos (es decir, estructuras nodulares hipoecoicas o anecoicas redondas u ovaladas). |
| 4. Colecciones de fluidos (es decir, depósitos de fluidos anecoicos o hipoecoicos en la dermis y/o hipodermis conectados a la base de los folículos pilosos ensanchados). |
| 5. Tractos fistulosos (es decir, estructuras en forma de banda anecoicas o hipoecoicas a través de las capas de la piel en la dermis y/o la hipodermis conectadas a la base de los folículos pilosos ensanchados). |
| *La presencia de 3 hallazgos es el criterio ecográfico para el diagnóstico de HS. |

Wortsman, X. (2018). Atlas of Dermatologic Ultrasound. Springer International Publishing. https://doi.org/10.1007/978-3-319-89614-4.

Como se mencionó anteriormente, existen características subclínicas que pueden pasarse por alto con facilidad en la evaluación clínica, incluyendo colecciones de líquido y tractos fistulosos, que pueden influir en el grado de severidad de la enfermedad. De igual manera, los fragmentos retenidos de tractos capilares dentro de las lesiones pueden contribuir a la generación y perpetuación del proceso inflamatorio. Por lo tanto, la ecografía cutánea con doppler a color es muy recomendable para sustentar el diagnóstico, estadiaje y seguimiento de la HS.[5]

**Figura 9. Hidradenitis supurativa inflamación activa.**

La ecografía doppler (vista transversal de la región inguinal derecha) muestra un aumento del flujo sanguíneo (color) en la periferia de una colección de líquido (asterisco).

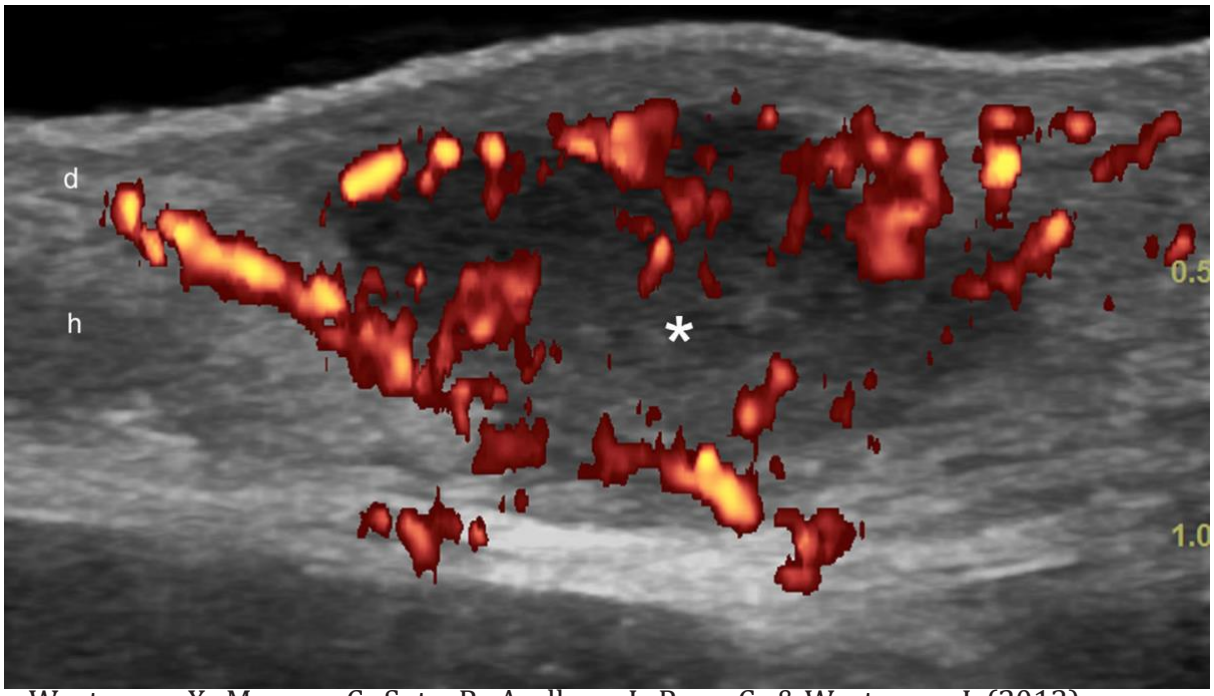


Wortsman, X., Moreno, C., Soto, R., Arellano, J., Pezo, C., & Wortsman, J. (2013), Ultrasound in-depth characterization and staging of hidradenitis suppurativa. *Dermatologic surgery, 39*(12), 1835–1842.

**Cuadro 2. Puntuación ecográfica de hidradenitis supurativa (SOS-HS)[21]**

| |
|---|
| **Estadio I.** Colección única de líquido y/o cambios dérmicos que afecta a un solo segmento del cuerpo (ya sea de un lado o bilateral), sin trayectos fistulosos. |
| **Estadio II.** De dos a cuatro colecciones líquidas y/o trayecto fistuloso único con cambios dérmicos, afectando hasta dos segmentos corporales (unilateral o bilateral) |
| **Estadio III.** Cinco o más colecciones líquidas y/o dos o más trayectos fistulosos con cambios dérmicos* y/o afectación de tres o más segmentos corporales (ya sea de un lado o bilateral) |
| *Los cambios dérmicos incluyen nódulos pseudoquísticos hipoecoicos o anecoicos, ensanchamiento de los folículos pilosos y/o alteraciones en el espesor o la ecogenicidad dérmica. |

Wortsman, X. (2018). Atlas of Dermatologic Ultrasound. Springer International Publishing. https://doi.org/10.1007/978-3-319-89614-4.

La característica más temprana de la HS es el ensanchamiento de los folículos pilosos (ver figura 10 y 11), seguida de engrosamiento o alteración de la ecogenicidad de la dermis (que refleja el proceso inflamatorio subyacente), la formación de pseudoquistes dérmicos (estructuras nodulares hipoecoicas o anecoicas redondas u ovaladas, ver figura 12), y las colecciones de líquido (depósitos de líquido anecoico o hipoecoico en la dermis o hipodermis conectada a la base de los folículos pilosos ensanchados); [23] particular e importante atención merecen los trayectos fistulosos[26] (ver figura15), correspondientes a estructuras hipoecoicas o anecoicas en forma de banda en dermis e hipodermis[5, 21, 23,26] los cuales ecográficamente definidos mediante categorizaciones específicas (ver cuadro 3 y 4), pueden ser relevantes para respaldar un manejo más temprano y preciso, para determinar la reversibilidad del proceso fisiopatológico, valorando la complejidad o irreversibilidad de las alteraciones en el tejido lesionado.[26]

**Figura 10. Ensanchamiento de los folículos pilosos[21]**

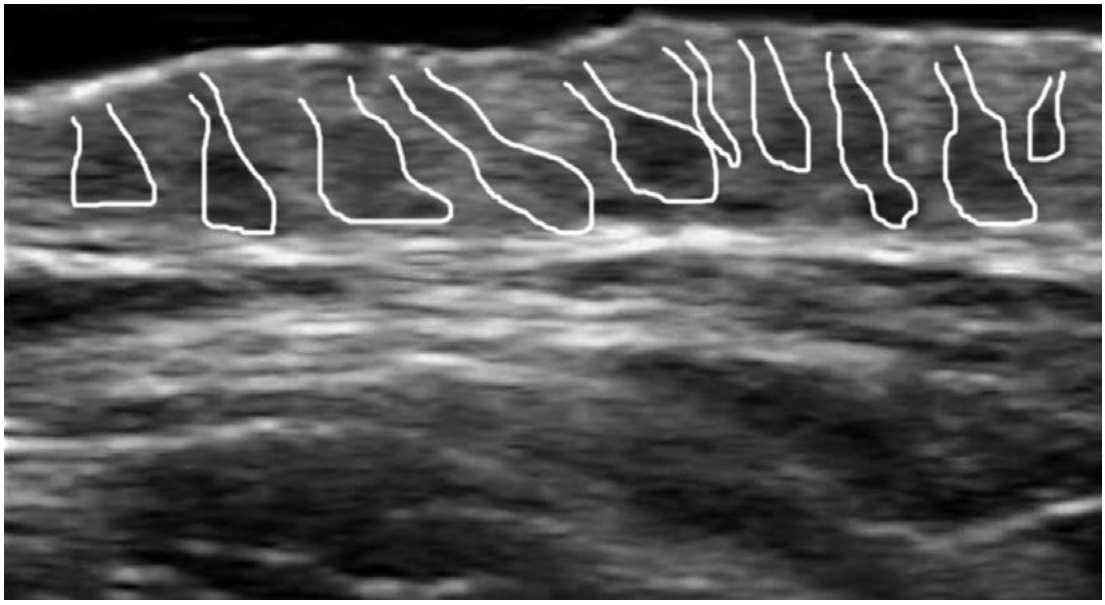

La ecografía (escala de grises, vista transversal) muestra un ensanchamiento de la parte inferior de los folículos pilosos dérmicos, (delineado blanco: "signo de la botella de champán").

Wortsman X. (2016). Imaging of Hidradenitis Suppurativa. *Dermatologic clinics*, *34*(1), 59–68. https://doi.org/10.1016/j.det.2015.08.003.

**Figura 11. Ensanchamiento de los folículos pilosos, figura comparativa[5]**

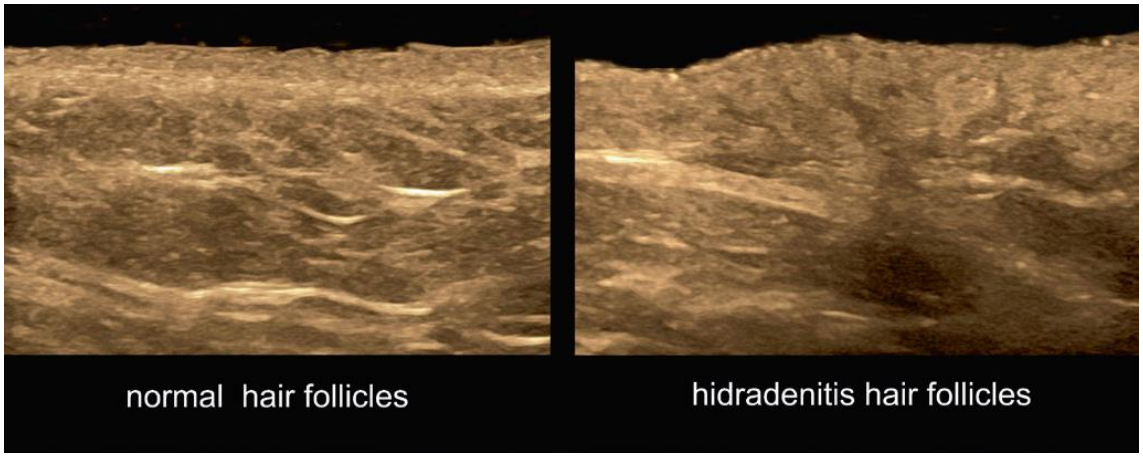


Vistas comparativas de ecografía (regiones axilares) de los folículos pilosos normales versus los de la HS.

Wortsman, X. (2018). Atlas of Dermatologic Ultrasound. Springer International Publishing. https://doi.org/10.1007/978-3-319-89614-4.

**Figura 12. Pseudoquistes dérmicos, marcados con asterisco[21].**

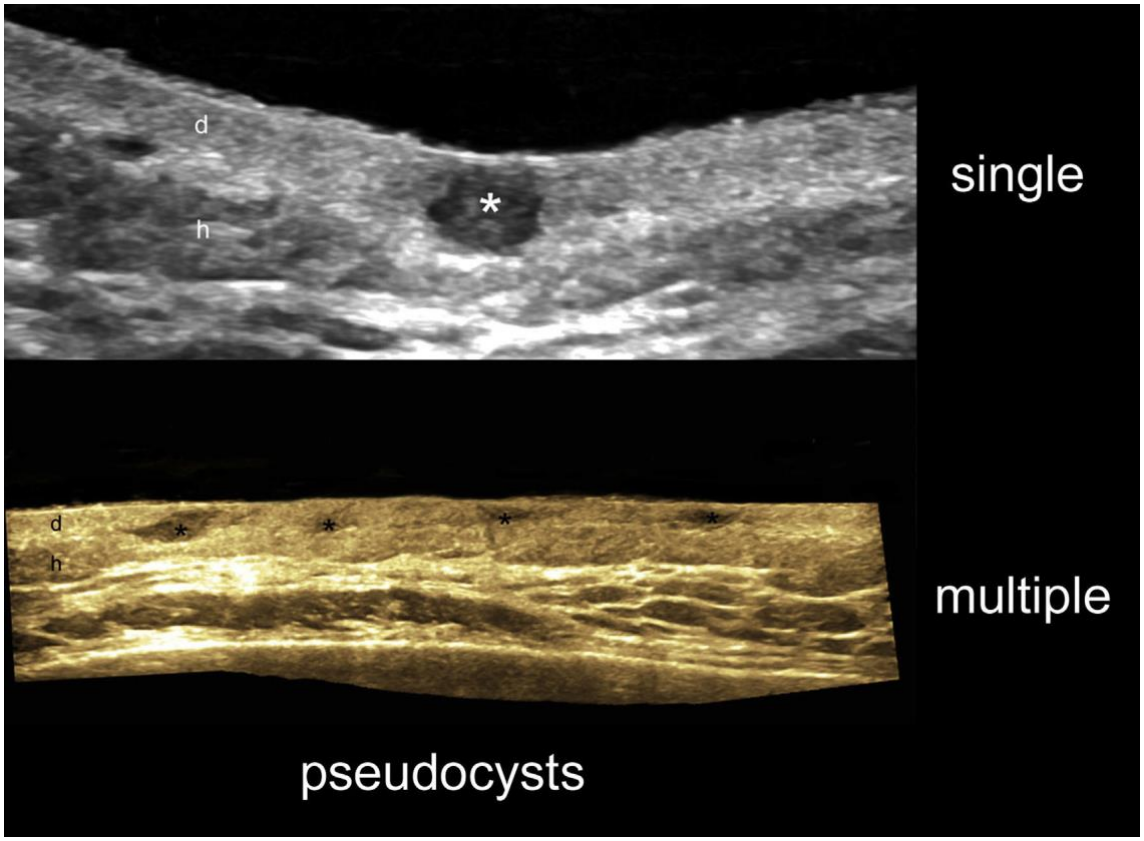


Wortsman X. (2016). Imaging of Hidradenitis Suppurativa. *Dermatologic clinics*, *34*(1), 59–68. https://doi.org/10.1016/j.det.2015.08.003.

Existen informes que el uso de la estadificación ecográfica de la hidradenitis supurativa modifica el manejo en el 82% de los adultos y en el 95% de los niños debido a que el examen clínico tiende a subestimar la enfermedad[27].

Así como también puede controlarse con ultrasonido la presencia de edema que a a la vez, puede variar según el nivel de inflamación.[26]

**Cuadro 3. Grados de fibrosis y edema de los tractos fistulosos en HS [5]**

| **Grado de fibrosis** (ver figura 13) | **Signo ecográfico** |
|---|---|
| 0 | Ausente |
| 1 | Banda hipoecoica periférica delgada (intermitente o continua) con un patrón fibrilar |
| 2 | Banda hipoecoica periférica gruesa y continua con un patrón fibrilar que invade el lumen del rtacto y produce un signo hipoecoico tipo "halo" en la vista transversal (intermitente o continuo). |
| **Grado del edema** (ver figura 14) | **Signo ecográfico** |
| 0 | Ausente |
| 1 | Aumento difuso de la ecogenicidad de la hipodermis |
| 2 | Lóbulos grasos hiperecoicos prominentes en la hipodermis, con líquido anecoico entre ellos |

Wortsman, X. (2018). Atlas of Dermatologic Ultrasound. Springer International Publishing. https://doi.org/10.1007/978-3-319-89614-4

**Figura 13. Clasificación de la cicatrización fibrótica en trayectos fistulosos de HS[26]**

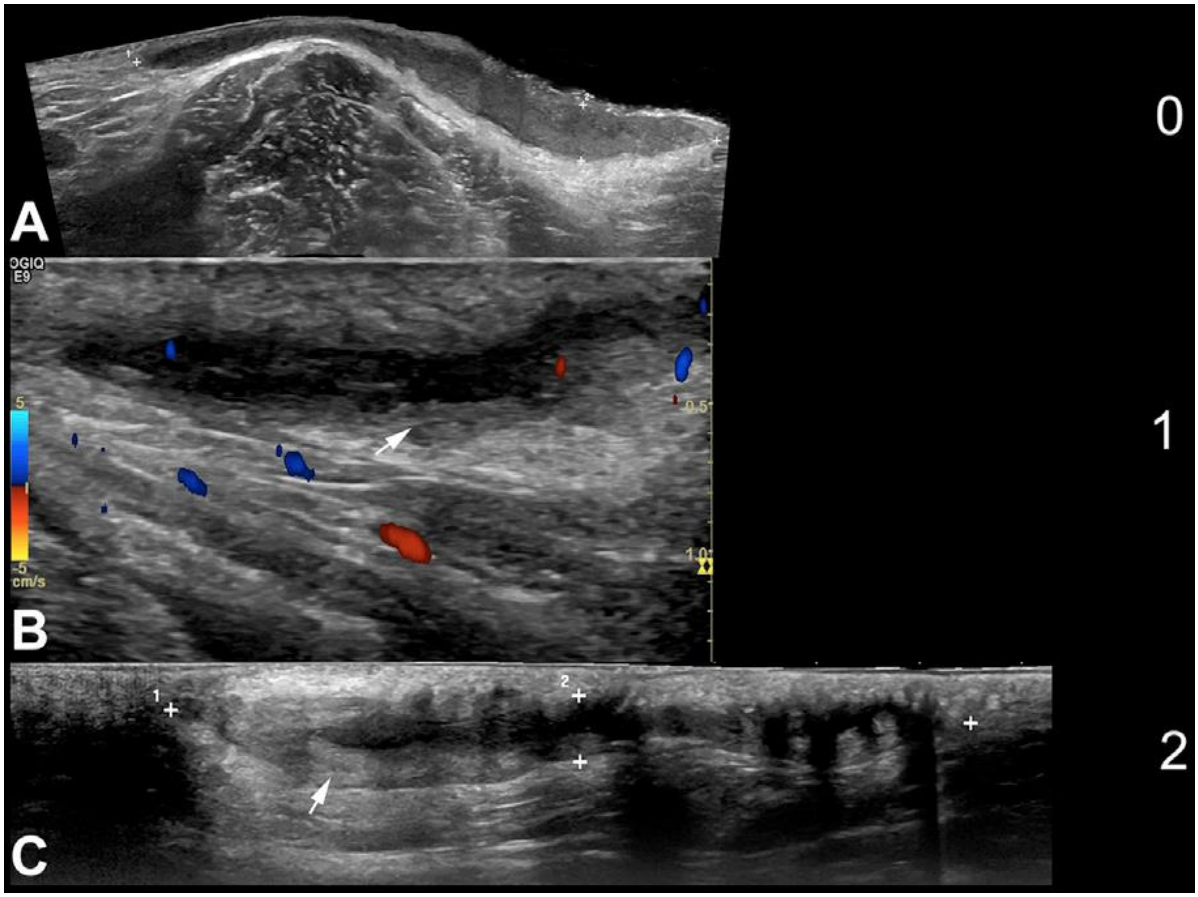


Los ejes longitudinales de las fístulas (A y C), ecografía en escala de grises; B, ecografía Doppler color) muestran los grados de cicatrización fibrótica (flechas blancas). Observe el aumento de la vascularización (colores) en la periferia de la fístula en (B). (+)Marcadores de los bordes de los trayectos fistulosos en A y C.

Wortsman, X., Castro, A., & Figueroa, A. (2016). Color Doppler ultrasound assessment of morphology and types of fistulous tracts in hidradenitis suppurativa (HS). *Journal of the American Academy of Dermatology*, *75*(4), 760–767.

**Figura 14. Clasificación del edema hipodérmico (o) que rodea los trayectos fistulosos del HS[26]**

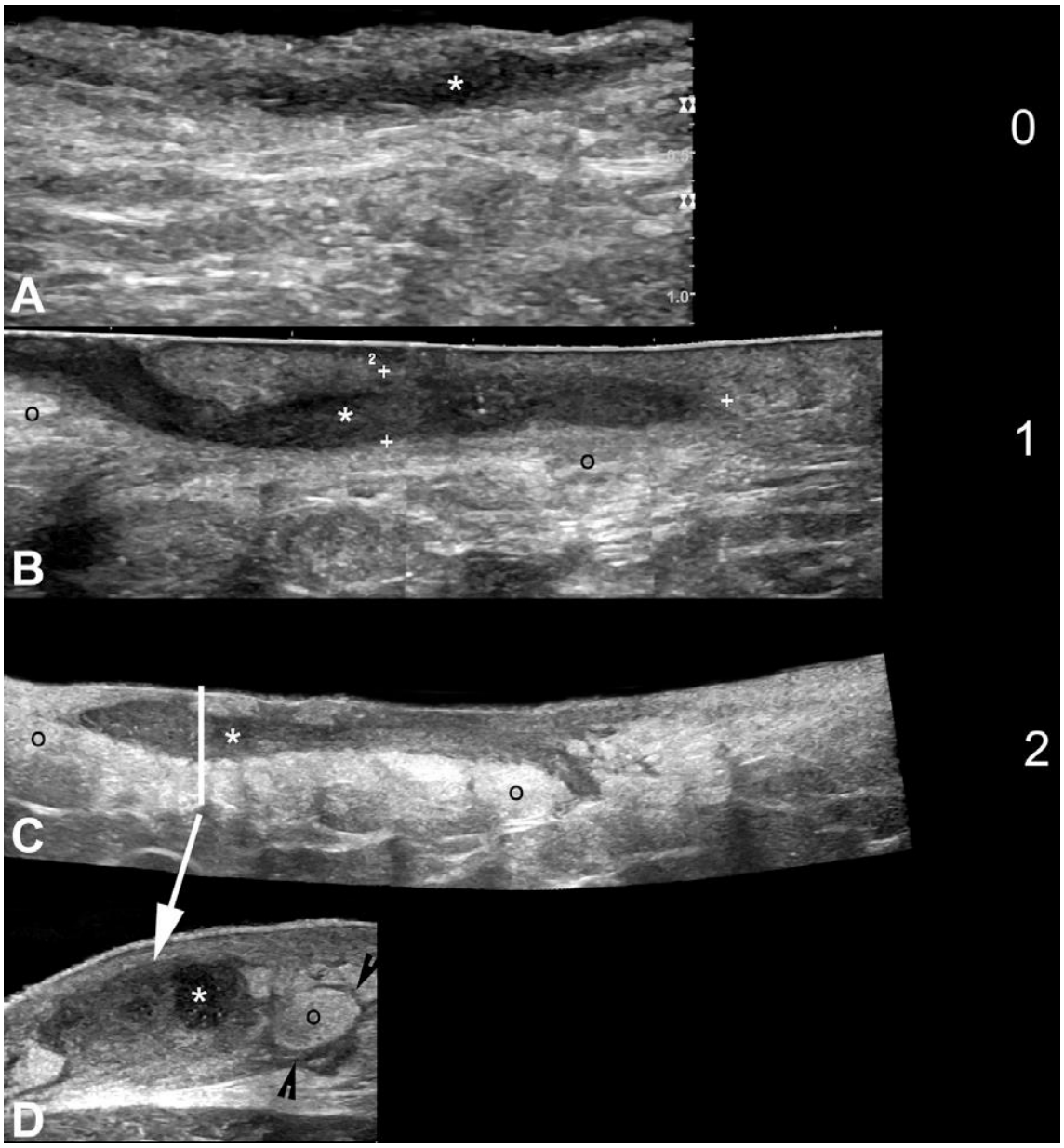


Ultrasonido en escala de grises: Campo de visión extendido del eje largo de las fístulas (*) en A, B y C. (+) Marcadores de los bordes del trayecto fistuloso.
En D se muestra una vista transversal del trayecto fistuloso (*) con edema (o) grado 2. Se observa el líquido hipoecoico (puntas de flecha negras) entre los lóbulos grasos en D.

Wortsman, X., Castro, A., & Figueroa, A. (2016). Color Doppler ultrasound assessment of morphology and types of fistulous tracts in hidradenitis suppurativa (HS). *Journal of the American Academy of Dermatology*, *75*(4), 760–767.

**Cuadro 4. Tipos de tractos fistulosos en la hidradenitis supurativa[5]**

| Grado | Tipos de tractos fistulososos según grados de fibrosis y edema |
|---|---|
| 1 | Cicatrización fibrótica baja (0-1) con edema elevado o bajo (grados 0-2) |
| 2 | Cicatrizaciñon fibrótica elevada (grado 2) con edema bajo (gardos 0-1) |
| 3 | Cicatrización fibrótica elevada (grado 2) con edema alto (grado 2) |

Wortsman, X. (2018). Atlas of Dermatologic Ultrasound. Springer International Publishing. https://doi.org/10.1007/978-3-319-89614-4

### 5.3 Barrido ecográfico

La técnica de ultrasonido para la estadificación de la HS incluye un barrido ecográfico de al menos dos regiones diferentes (por ejemplo, las áreas axilar e inguinal) en un orden secuencial que puede ir de arriba a abajo y de medial a lateral o de lateral a medial de acuerdo con el protocolo del operador[21].

Una vez que se detecta una lesión, debe identificarse en al menos dos ejes perpendiculares y marcados en la pantalla con una letra y un número (por ejemplo F1 y F2 para fístulas); estas lesiones también se miden en todos los ejes y se cuentan en cada región corporal para lograr la puntuación ecográfica final[21].

**Figura 15. Tipos de tractos fistulosos en hidradenitis supurativa [26]**

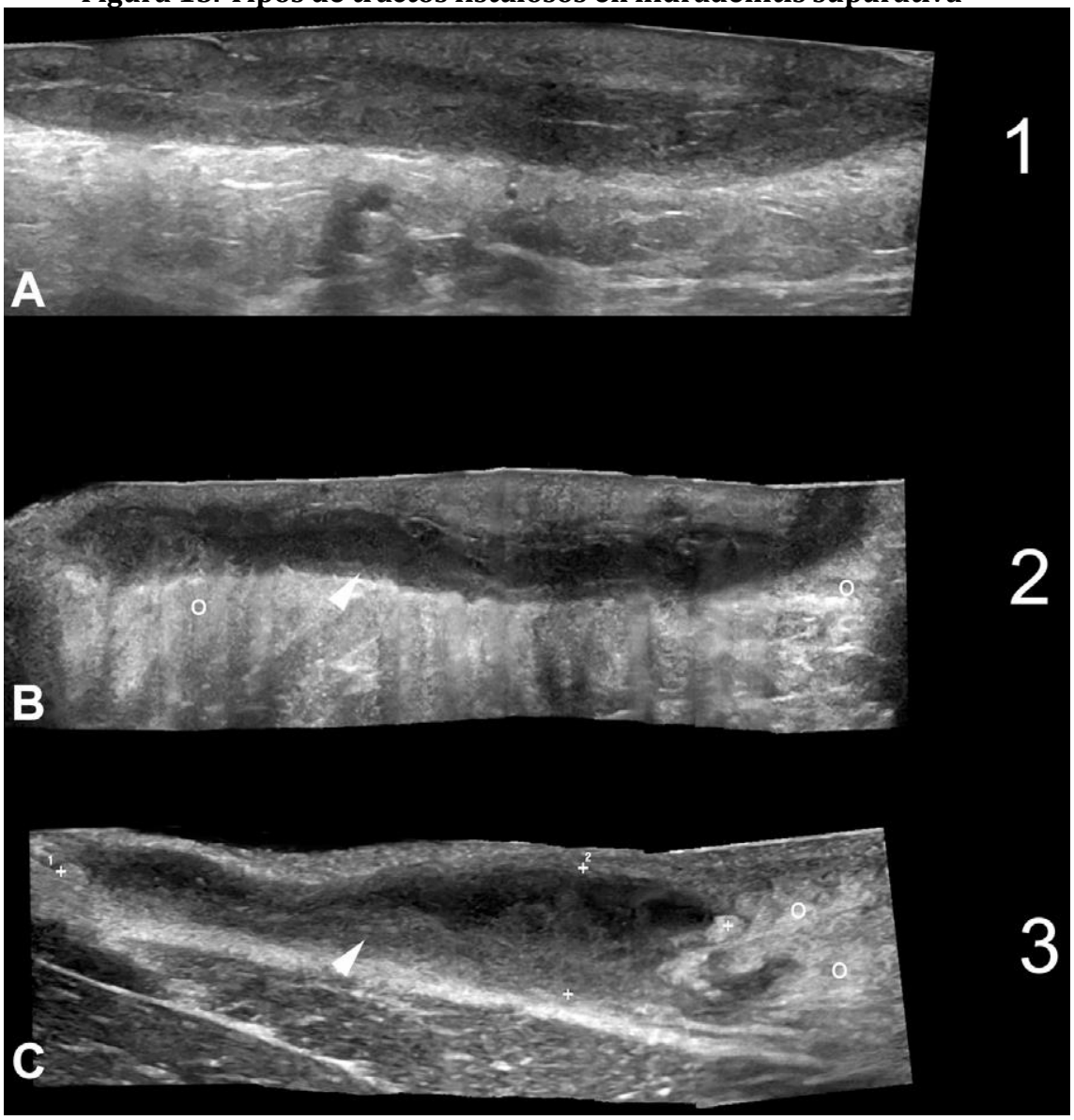


Como se indica en cuadro cuatro: Observese en el tipo 3 (C) el borde grueso hipoecoico (punta de flecha) sugestivo de cicatrización fibrótica en la periferia del trayecto fistuloso y el edema (o) del tejido graso hipodérmico en comparación con los tipos anteriores, (o) edema hipodérmico; (+) marcadores de los bordes del trayecto fistuloso.

Wortsman, X., Castro, A., & Figueroa, A. (2016). Color Doppler ultrasound assessment of morphology and types of fistulous tracts in hidradenitis suppurativa (HS). *Journal of the American Academy of Dermatology*, *75*(4), 760–767.

## SECCION 6. HERRAMIENTA GUIA PARA REPORTE RADIOLOGICO

Para iniciar esta sección es importante de previo aclarar que la presente herramienta (ver anexo 1) no sustituye al reporte radiológico estandarizado, que todos conocemos tanto a nivel público como privado.

El objetivo es brindar una opción para ser llenada en la consulta por el médico dermatólogo (tanto el encabezado como el apartado de hallazgos anatómicos de las lesiones y su respectiva clasificación que se detallarán a continuación), para que cuando sea valorado por el médico radiólogo se cuente con esta información de una manera esquemática que ayude a aligerar el trabajo del radiólogo, en ubicación anatómica, tratamiento recibido, si es un solicitud inicial o de seguimiento, entre otros.

Una vez completado por el radiólogo, este entrega el documento al paciente para que en la cita de valoración subsecuente, sean valorados los hallazgos ecográficos por el clínico.

### 6.1 Apartados de la guía para reporte radiológico.

**A) ENCABEZADO**

El instrumento consta de tres partes, la primera lo constituye el encabezado, que incluye la identificación del paciente, la fecha del reporte y tres aspectos que se consideraron importantes para el seguimiento y/o evolución del paciente:

1. Si se trata de una solicitud de ecografía inicial o no.
2. Si la ecografía es control post-tratamiento, y a la vez, ¿cúantos meses lleva de tratamiento?
3. Si el paciente se encuentra en terapia biológica o no.

## B) APARTADO PARA SER LLENADO POR EL DERMATOLOGO (A)

El segundo apartado consiste en la sección para ser llenado por la dermatóloga u dermatólogo con la información clínica de las lesiones encontradas y su respectiva clasificación, en este caso se decidió aplicar la clasificación de Hurley modificada (ver figura 8); en esta clasificación Horvárt, Prens, Van der Zee et al[28] tiene en cuenta la evaluación de tractos sinusales, áreas comprometidas, grado de inflamación,[13,28] constituyendo esta modificación un esquema sencillo para que los médicos tratantes elaboren un plan terapéutico integral.[28]

Otras escalas que se pueden aplicar en HS, se detallan a continuación:

- **Physician Global Assessment en hidradenitis supurativa (PGA-HS) [29]:**

Por la limitación de la variabilidad entre los observadores no se incluyó en el instrumento, PGA-HS describe niveles de severidad teniendo en cuenta la presencia de nódulos inflamatorios y no inflamatorios, abscesos drenantes y no drenantes, y fístulas (ver cuadro 5). [13,29]

Fue utilizado para medir la actividad inflamatoria y la respuesta terapéutica hasta la aparición del HiSCR.[29]

**Cuadro 5: Evaluación global del médico en hidradenitis supurativa[,29]**

| | | |
|---|---|---|
| 0 | Limpio | 0 abscesos, 0 fístulas drenantes, 0 nódulos |
| 1 | Mínimo | 0 abscesos, 0 fístulas drenantes, 0 nódulos inflamatorios (NI) y presencia de nódulos no inflamatorios (NNI) |
| 2 | Leve | A. 0 abscesos, 0 fístulas drenantes, y hasta 5 NI<br>B. Unico absceso o fístula drenante, sin NI |
| 3 | Moderado | A. 0 abscesos, 0 fístulas drenantes y más de 5 NI<br>B. Único absceso o fístula drenante, con presencia de NI<br>C. 2-5 abscesos o fístulas drenantes, con o sin NI hasta 10. |

| | | |
|---|---|---|
| 4 | Severo | 2-5 abscesos o fístulas drenantes, con o sin NI hasta 10 |
| 5 | Muy severo | Más de 2 abscesos o fístulas drenantes |

Prasad, V. (2013). Treatment of moderate to severe hidradenitis suppurativa. *Annals of Internal Medicine*.

- **Respuesta clínica en HS (HiSCR- Hidradenitis Suppurativa Clinical Response).**[30,31,32]

El HiSCR se define como una reducción del 50% de los nódulos inflamatorios, sin aparición de nuevos nódulos ni de nuevas fístulas ante la administración de una terapéutica determinada[31], es decir, es una excelente herramienta de medición de respuestas a distintos tratamientos, incluso para ensayos/estudios multicéntricos; fue utilizada en el reconocido ensayo clínico PIONEER I y II, publicado en New England Journal of Medicine, para valorar respuesta en HS al adalimumab (un anticuerpo monoclonal IgG1 totalmente humano específico para TNF- $\alpha$) [32].

El HiSCR está diseñado para evaluar la respuesta al tratamiento en lugar de la gravedad de la enfermedad de forma transversal[32], por lo que no se utilizó para la elaboración del instrumento, aunado a esto el HiSCR no tiene en cuenta el tamaño o la gravedad de las lesiones, no permite estadificar al paciente y no mide el nivel de dolor o la calidad de vida del paciente[13], sin embargo para valorar respuestas terapéuticas como se indicó anteriormente, es un valioso instrumento de medición.

- **Hidradenitis Supurativa Severity Score System (IHS4)**[33]

Permite establecer grados de severidad teniendo en cuenta el número de nódulos, abscesos y fístulas drenantes asignándoles un sistema de puntaje[13].

La puntuación IHS4 resultante se calcula por el número de nódulos (multiplicado por 1) + el número de abscesos (multiplicado por 2) + el número de fístulas de drenaje (multiplicado por 4); una puntuación total de tres o menos significa enfermedad leve, de cuatro a diez significa enfermedad moderada y once o más

significa enfermedad grave (ver figura 16),[33] está validada por la European HS Foundation (EHSF).[13, 33]

No se utilizó el score IHS4 en el instrumento, ya que como se mencionó en la sección cinco del presente trabajo, si bien el diagnóstico de HS se basa en inspección visual y evaluación clínica, esta presenta sus limitaciones; por sí solo el examen físico[21,24] puede subestimar la gravedad de la HS.

Por ejemplo, la palpación puede estar limitada especialmente por la presencia de inflamación y puede dar lugar a una mala interpretación de una fístula por un nódulo, lo que puede producir una asignación errónea del estadio de gravedad[21].

Y como veremos a continuación se necesita una evaluación precisa, sin error de valoración por el clínico al aplicar esta escala, si lo que estamos es ante la presencia de un nódulo o una fístula.

Opinión personal, como autora del presente TFG, si se cuenta con la posibilidad en tiempo real del trabajo conjunto del clínico-dermatólogo con el médico radiólogo y el respectivo dispositivo ecográfico; la realización del ultrasonido al paciente no dejará lugar a dudas de las lesiones elementales o secundarias ante las cuales nos enfrentamos al aplicar esta escala, si bien el estudio *"Desarrollo y validación del International Hidradenitis Suppurativa Severity Score System (IHS4), un novedoso sistema de puntuación dinámica para evaluar la gravedad de la HS"* [33] hace referencia a que todos los tipos de lesiones incluidas en el IHS4 son palpables con signos inflamatorios (ver figura 17) define a un nódulo (nódulo inflamatorio) como una lesión elevada, tridimensional, redonda e infiltrada con un diámetro de > 10 mm, un absceso es una masa dolorosa pero fluctuante con un diámetro de > 10 mm, rodeada por un área eritematosa que contiene pus, un túnel de drenaje es una

masa longitudinal elevada, sensible pero fluctuante, de longitud y profundidad variables, que termina en la superficie de la piel y, a veces, exuda líquido.[33]

Al describir tractos sinusales/drenaje de fístulas, reconoce que son morfológicamente variables y que pueden extenderse más allá de la piel, además no siempre están relacionados con una estructura cutánea[33], por lo que es difícil clínicamente delimitarlos, ahí es donde una herramienta como la ecografía constituiría un elemento complementario de gran valor para la más objetiva estratificación final IHS4 el cual es internacionalmente reconocido como un sistema de puntuación clínica válido para la evaluación dinámica de la gravedad de la HS y su aplicación tanto en la investigación como en la práctica clínica.[33]

**Figura 16. Sistema Internacional de Puntaje de Severidad de Hidradenitis Supurativa (IHS4)[33].**

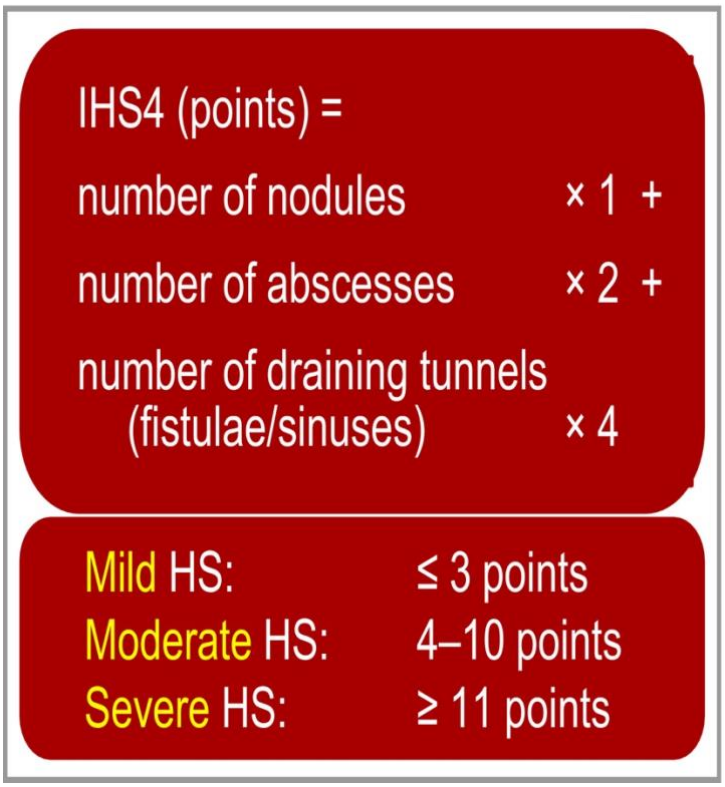


Zouboulis, C. C., Tzellos, T., Kyrgidis, A., Jemec, G. B. E., Bechara, F. G., Giamarellos-Bourboulis, E. J., … Kimball, A. B. (2017). Development and validation of the International Hidradenitis Suppurativa Severity Score System (IHS4), a novel dynamic scoring system to assess HS severity. *British Journal of Dermatology*, *177*(5), 1401–1409.

**Figura 17. Aplicación del International Hidradenitis Suppurativa Severity Score System (IHS4)[33]**

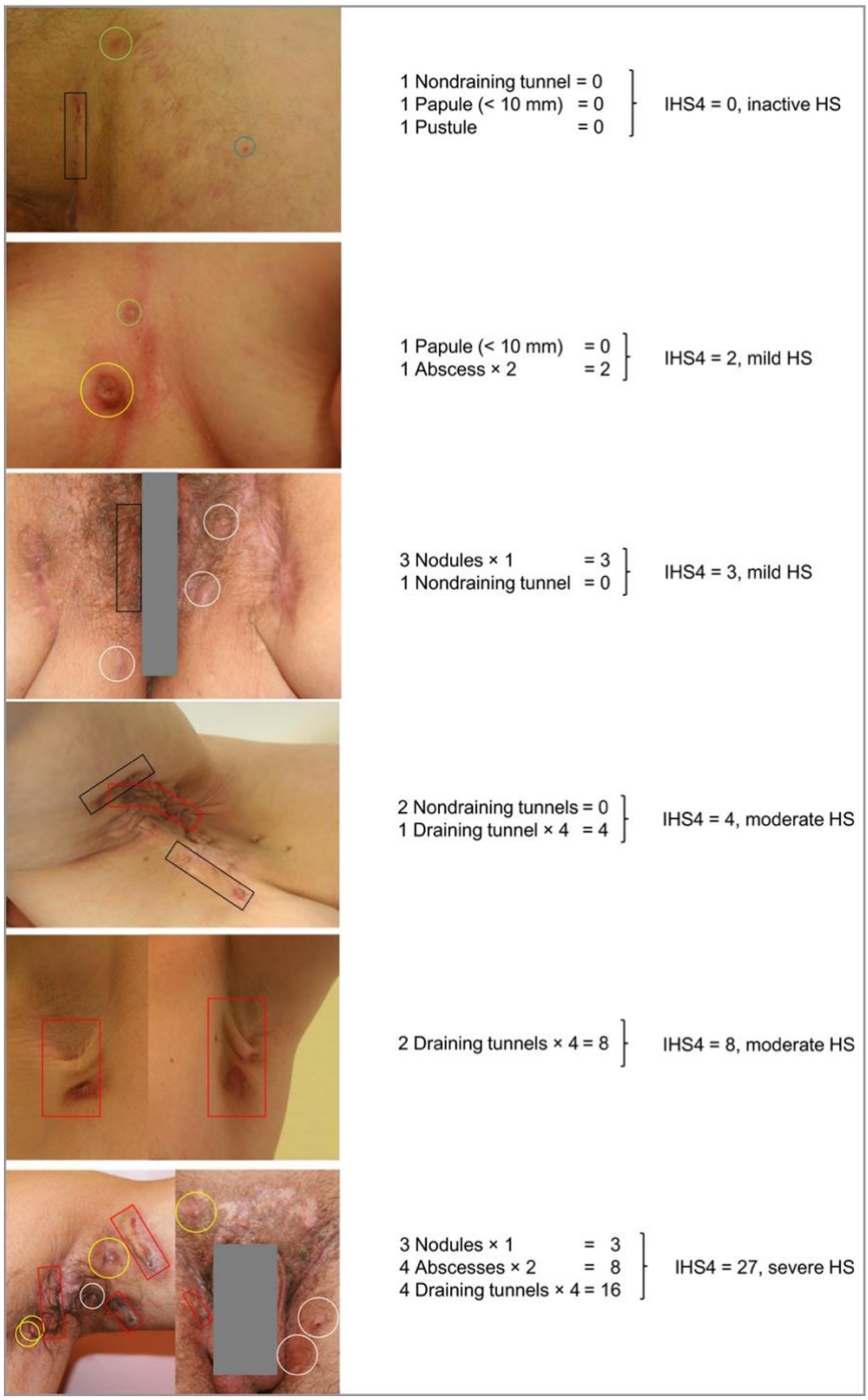


Círculo blanco: nódulo, círculo amarillo: absceso, cuadrado/rectángulo rojo: túnel de drenaje, círculo verde: pápula, círculo azul: pústula, cuadrado/rectángulo negro:túnel sin drenaje.

Zouboulis, C. C., Tzellos, T., Kyrgidis, A., Jemec, G. B. E., Bechara, F. G., Giamarellos-Bourboulis, E. J.,Kimball, A. B. (2017). Development and validation of the International Hidradenitis Suppurativa Severity Score System

(IHS4), a novel dynamic scoring system to assess HS severity. *British Journal of Dermatology*, *177*(5), 1401–1409.

- **Cuestionario calidad de vida en hidradenitis supurativa (DLQI-HS)**

Si bien el instrumento que aporta el presente TFG, tiene como objetivo servir de guía para el reporte radiológico de los pacientes con hidradenitis supurativa, no se puede dejar de mencionar la importancia del DLQI-HS, realizarlo y anotarlo en la valoración inicial y subsecuentes en el expediente clínico de los pacientes, medir el impacto en la calidad de vida en ellos, es una herramienta de gran ayuda para el médico tratante en en el manejo integral de esta enfermedad (toma de desiciones terapéuticas, evolución, etc).

Este cuestionario reconocido ampliamente desde su primera publicación en 1994, en la revista Clinical and Experimental Dermatology, cuyos autores son Finlay y Khan[34], está diseñado para medir la calidad de vida relacionada con la salud de pacientes adultos que padecen una enfermedad de la piel, conformado por 10 preguntas sencillas, es un instrumento fácil de aplicar; con una puntuación que va de 0 a 30 puntos[31] como se muestra a continuación.

**Cuadro 6. Puntuación cuestionario calidad de vida en dermatología[31]**

| | |
|---|---|
| 0-1 punto | Sin afección en la vida del paciente |
| 2-5 puntos | Poca afectación en la vida del paciente |
| 6-10 puntos | Moderada afectación en la vida del paciente |
| 11-20 puntos | Gran afectación en la vida del paciente |
| 21-20 puntos | Afectación extrema en la vida del paciente |

Kimball, A. B., Jemec, G. B. E., Yang, M., Kageleiry, A., Signorovitch, J. E., Okun, M. M., … Sundaram, M. (2014). Assessing the validity, responsiveness and meaningfulness of the Hidradenitis Suppurativa Clinical Response (HiSCR) as the clinical endpoint for hidradenitis suppurativa treatment. *British Journal of Dermatology*, *171*(6), 1434–1442.

## C) APARTADO PARA SER LLENADO POR EL RADIOLOGO (A)

La dermatología y la radiología requieren una terminología compartida de las características de la enfermedad para comprender mejor el estado del paciente, es

amplia la literatura que recomiendan fuertemente el uso de imágenes en la práctica clínica habitual de los médicos que tratan a pacientes con HS[35].

El ultrasonido (US) es una herramienta objetiva para ayudar a evaluar la enfermedad subclínica y clasificar con mayor precisión la gravedad de la enfermedad,[35] en eso radica mucho de la motivación para la realización del presente TFG.

Recordemos como se mencionó en secciones previas, según Worstman et al [21] los nódulos, los abscesos y las fístulas también pueden estar sujetos a reinterpretación bajo imágenes; la palpación está limitada especialmente por la presencia de inflamación y puede dar lugar a una mala interpretación de una fístula por un nódulo, por ejemplo, lo que puede producir una asignación errónea del estadio de gravedad y por tanto del tratamiento[21].

Queda claro que en HS corremos el riesgo de una subestimación clínica de la enfermedad, por lo que es indispensable trabajar de la mano con el especialista en radiología e imágenes médicas, es ahí donde el tercer apartado del instrumento propuesto está dirigido a ser llenado por el radiólogo; se decidió utilizar la clasificación SOS-HS[21], por considerarse sencilla pero a la vez, muy completa.

Dieciseis años después del primer reporte de ultrasonido en el HS[36] llamado "examen de ultrasonido de los folículos pilosos en hidradenitis supurativa" cuyo objetivo principal era describir la ecoestructura de la piel, la forma del folículo piloso y el espesor dérmico in vivo en la hidradenitis supurativa,[36] Wortsman X, Moreno C, Soto R, et al[21] establecen criterios de diagnóstico ecográfico, proporcionando la posibilidad de estadificar la enfermedad con la puntuación

ecográfica llamada SOS-HS (ver cuadro 2), misma que constituye la base del tercer apartado del instrumento.

Se decidió realizar una representación esquemática en cuadros donde se anote números donde corresponda y espaciones en estos cuadros para un "sí" o "no" según los hallazgos en dermis, con el fin de simplificar aún más el llenado del documento, los detalles de los hallazgos ecográficos se encuentran en la sección cinco.

Concluyendo esta sección, el instrumento pretende ser una herramienta sencilla de completar para el médico dermatólogo y radiólogo, que permita partir de una clasificación inicial en caso de ser valorado por primera vez en consulta médica especialidad y/o dar seguimiento en valoraciones subsecuentes, por ejemplo, si ha mejorado con determinado tratamiento o no; o si se encuentra en terapia biológica con mejoría o no, si es positiva la respuesta seguir documentando los avances para la justificación de la extensión del mismo de manera tal que esta información pueda ser trasladada a las solicitudes de terapias no-lom de la institución, o bien, si se considera prudente servir de ayuda en las consultas de las prácticas privadas de quienes atienden; recordando a la vez que la Federación Europea de Sociedades de Ultrasonido en Medicina y Biología (EFSUMB) recomienda la ecografía para apoyar el diagnóstico, la estadificación y el seguimiento del tratamiento en el tratamiento de hidradenitis supurativa con un fuerte acuerdo 9/9 (100%).[44]

La Sociedad Estadounidense de Cirugía Dermatológica (ASDS) recomienda encarecidamente que los informes estandarizados del examen ultrasonográfico de las lesiones de HS incluyan la caracterización de las lesiones (pseudoquistes, quistes y trayectos fistulosos), así como el estudio Doppler color de las lesiones[43].

Para este apartado se contó con las correcciones y asesoría de un médico especialista en radiología e imágenes médicas.

# SECCION 7. OTROS METODOS DE IMÁGENES EN HIDRADENITIS SUPURATIVA

## 7.1 Tomografía de coherencia óptica dinámica (D-OCT)

La tomografía de coherencia óptica dinámica (D-OCT) es una nueva técnica de imagen no invasiva basada en el principio físico de la interferometría de baja coherencia que se ha utilizado para el diagnóstico y caracterización de cánceres de piel y enfermedades inflamatorias. Ofrece una evaluación rápida y fiable de la epidermis y la dermis hasta 1 mm de profundidad, así como de los cambios microvasculares en el flujo sanguíneo, lo que permite una caracterización morfológica y funcional precisa de las lesiones cutáneas[39].

- **OCT en Hidradenitis Supurativa**

Las imágenes de tomografía de coherencia óptica dinámica (ver figura 18) mostraron que los nódulos de HS son morfológica y funcionalmente significativamente diferentes de la piel sana: presentan una morfología en forma de cúpula con uno o más infundíbulos agrandados en la parte superior, con material de queratina amorfa en el interior. La epidermis que rodea al nódulo es generalmente más gruesa con respecto a la piel sana control de las mismas zonas corporales y con un aspecto granular, además, el contorno de la unión dermoepidérmica está menos definido, probablemente debido a fenómenos inflamatorios. En la dermis suele verse un área anecogénica y, cuando el nódulo está supurando, se puede observar la presencia de material amorfo inflamatorio hiperecogénico, en el interior de la epidermis o en la dermis superficial. Los nódulos de HS tienen una señal vascular aumentada como lo demuestra la diferencia significativa del umbral vascular en comparación con la piel sana de control, tanto a 300 como a 500 µm de profundidad. Esta observación, que se

explica por la inducción de un aumento del flujo sanguíneo dérmico y de la microvascularización de la piel causada por los procesos inflamatorios de la HS, brinda información importante sobre el estado inflamatorio real de la enfermedad. Este dato está en concordancia con estudios previos que demostraron que las lesiones de HS se caracterizan por el ensanchamiento de las unidades pilosebáceas, la presencia de una colección líquida dérmica y la observación de una señal de ultrasonido Doppler de alta potencia en las proximidades de las lesiones, que disminuye después de un tratamiento específico.[39] De ahí la importancia de contar con estudios de imágenes si cabe el término "basales". previo al inicio de un determinado tratamiento y así valorar la respuesta.

**Figura 18. Tomografía de coherencia óptica dinámica en hidradenitis supurativa**

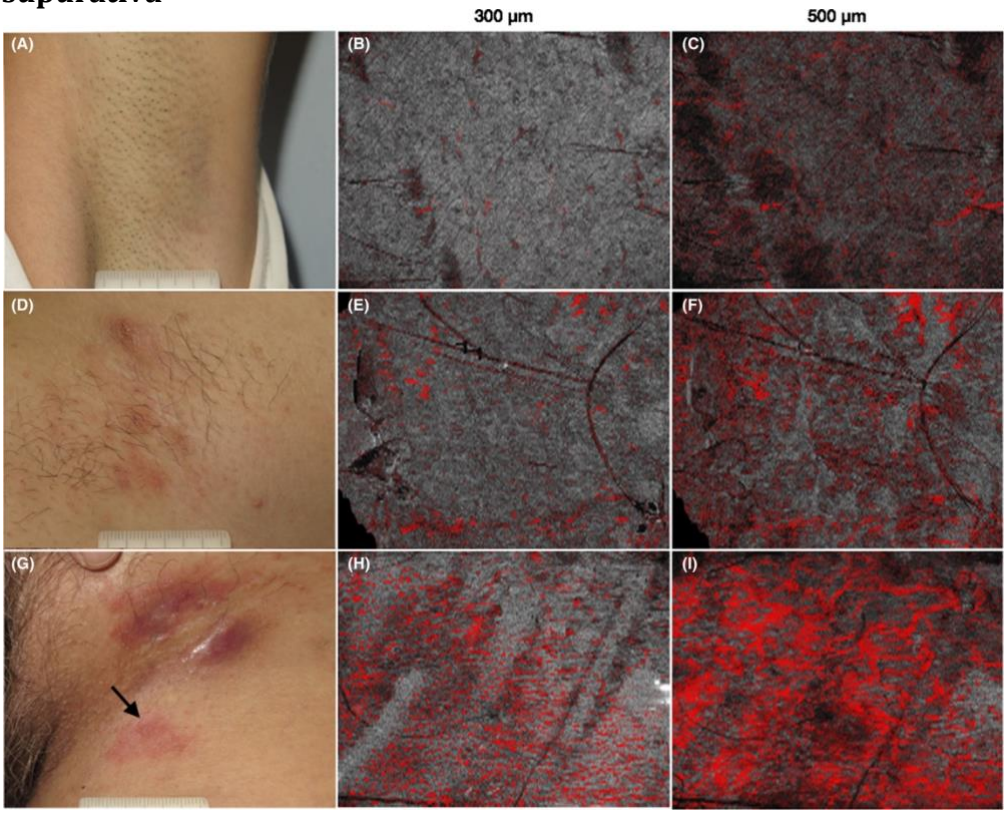


(A) Imagen clínica de un control sano que muestra la ausencia de inflamación (B,C)Imagen D-OCT que muestra una baja densidad de vasos, correspondiente a un umbral bajo, tanto a 300 como a 500 µm, (D)Imagen clínica de un nódulo de HS del fenotipo folicular (E,F) imagen D-OCT que muestra una mayor densidad de vasos

en comparación con el control sano a 300 y 500 µm (G)Imagen clínica de un nódulo de HS en la parte inferior de la imagen (flecha negra) obtenida de un paciente con fenotipo inflamatorio (H,I) Imagen D-OCT 300 y 500 µm que muestra una densidad de vasos significativamente mayor a 500 µm en comparación con HS folicular.

Manfredini, M., Chello, C., Ciardo, S., Guida, S., Chester, J., Lasagni, C., Pellacani, G. (2022). Hidradenitis suppurativa: Morphologic and vascular study of nodular inflammatory lesions by means of optical coherence tomography. Experimental Dermatology, 31(7), 1076–1082.

### 7.2 Microscopía confocal

La microscopía confocal de reflectancia in vivo (RCM) es una técnica no invasiva que produce imágenes horizontales de la piel, desde la superficie epidérmica hasta la dermis superior, lo que permite la visualización instantánea de las estructuras de la piel con una resolución de nivel celular. Esta técnica se usa comúnmente para la detección de tumores cutáneos y con el tiempo se ha empleado para explorar cambios morfológicos y vasculares en varias dermatosisninflamatorias como la psoriasis, el lupus eritematoso y el eccema agudo/subagudo.[40]

El grupo Italiano de Simone Cappilli y colaboradores, describieron en 2021 las características morfológicas confocales de los comedones abiertos y las diferencias ultraestructurales de los orificios foliculares entre el HS y la piel sana. [40] Las imágenes confocales de la piel de apariencia normal con HS diferían de la piel sana en términos de tamaño, contenido y brillo de los bordes de los orificios foliculares. Curiosamente, la presencia de un borde brillante puede considerarse un marcador útil para diferenciar los orificios foliculares de HS del grupo de control. De hecho, aunque se mostró un borde brillante tanto en el grupo de HS como en el de control, se observó con más frecuencia en los casos de HS con apariencia de cebolla. Otro hallazgo interesante es la observación de un mayor diámetro en los ostium foliculares de HS versus los controles sanos, lo que podría explicarse por la presencia de material amorfo acumulado dentro de los infundíbulos[40] .

**Figura 19. Microscopía confocal: imágenes de comedones abiertos**

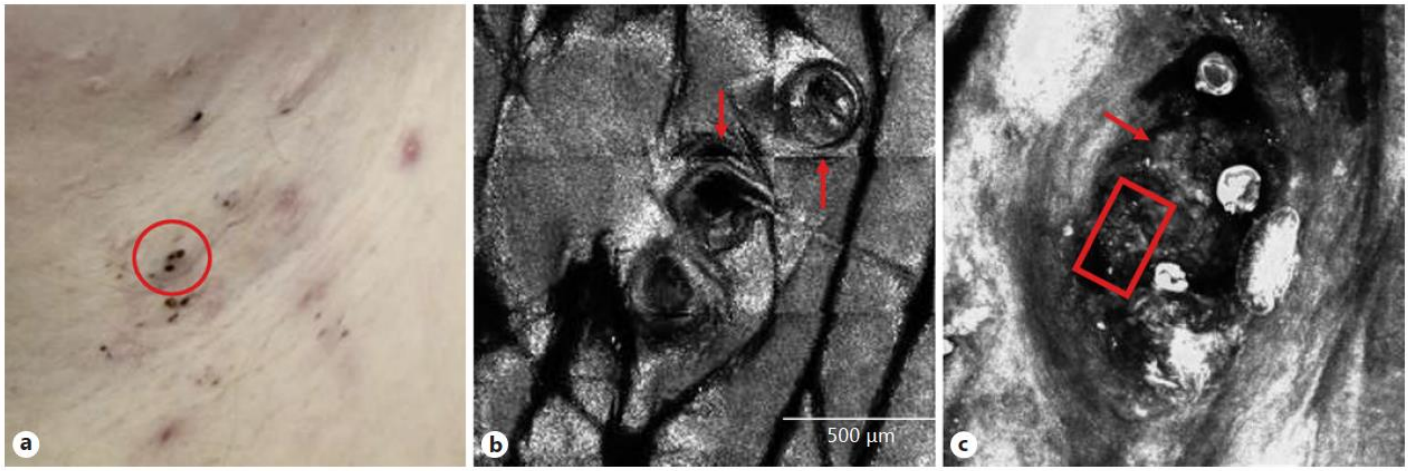


(a)Representación clínica de múltiples comedones abiertos localizados en la axila. (b)Imagen en RCM como estructuras redondas/ovoidales (flechas) rodeadas por un borde queratinizado brillante, asumiendo focalmente una apariencia de cebolla. (c)Una vista de cerca revela material amorfo (flecha) y puntos brillantes (cuadrado) dentro del infundíbulo.

Cappilli, S., Giovanardi, G., Di Stefani, A., Longo, C., Perino, F., Chiricozzi, A., & Peris, K. (2021). Real-Time Confocal Imaging for Hidradenitis Suppurativa: Description of Morphological Aspects and Focus on the Role of Follicular Ostia. *Dermatology*, *237*(5), 705–711. https://doi.org/10.1159/000513918

### 7.3 Resonancia magnética

La resonancia magnética (RM) utiliza las propiedades magnéticas del cuerpo, específicamente los átomos de hidrógeno presentes en el agua y la grasa, para producir una imagen. La RM se ha utilizado en el diagnóstico y tratamiento de lesiones graves y complejas de HS durante más de una década, como resultado del aumento de la inflamación, en la HS cambia el contenido de agua del tejido.[41]

- **RM en hidradenitis spurativa**

Los hallazgos de HS en la RM pueden ser relativamente inespecíficos, incluido un marcado engrosamiento de la piel, induración de los tejidos subcutáneos y formación de múltiples abscesos subcutáneos.

La RM es una modalidad radiológica recomendada para localizaciones específicas, como el área anogenital (ver figura 20), podría ayudar a definir la extensión de la

HS y sus complicaciones asociadas, y puede ayudar a excluir otras posibilidades diferenciales, como la enfermedad de Crohn. Además, también proporciona información adicional importante mediante una visualización notable de ganglios linfáticos locales agrandados, abscesos y trayectos sinusales que involucran el recto u otros órganos pélvicos.[41]

La literatura recomienda que el uso de la RM debe reservarse para casos complejos y desafiantes, especialmente en presencia de compromiso anogenital.[41,42,43]

**Figura 20. Resonancia magnética HS-Hurley II, región interglútea[42]**

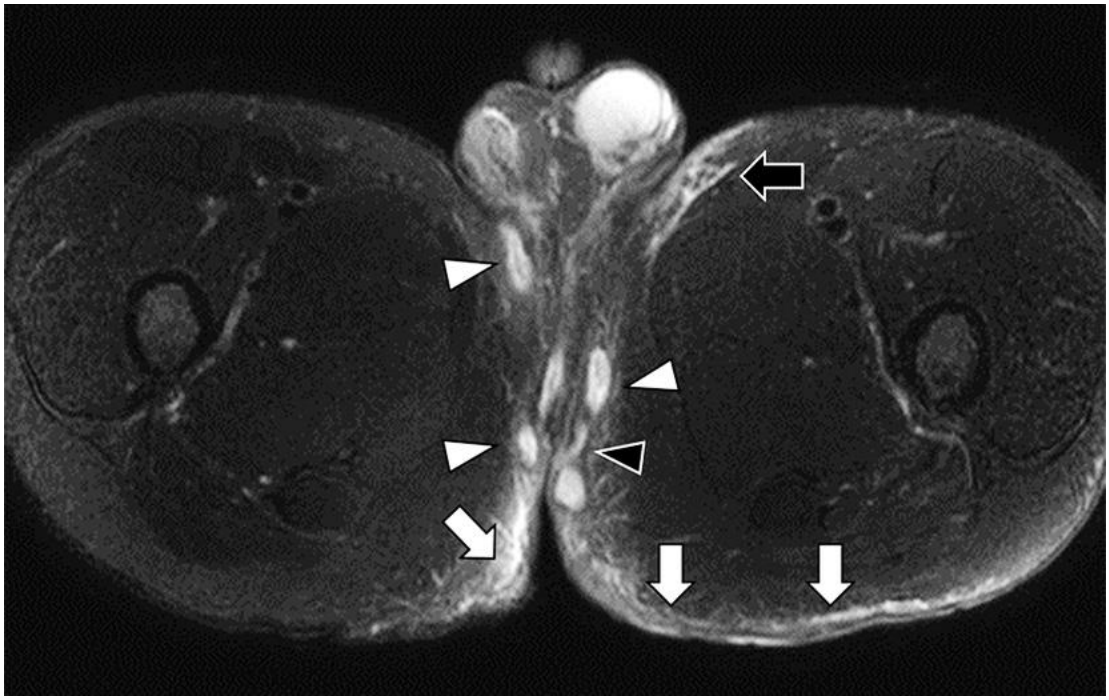

Masculino de 31 años con HS Hurley II, se muestra un corte axial de una secuencia de recuperación de inversión tau corta de la región interglútea que muestra múltiples abscesos a lo largo del lado derecho e izquierdo del pliegue interglúteo (puntas de flecha blancas) y el tracto fistuloso entre los abscesos en el lado izquierdo de la hendidura interglútea (punta de flecha negra). Otro tracto fistuloso ramificado se encuentra en la región de la ingle izquierda (flecha negra) con engrosamiento de la piel y edema subcutáneo en las regiones glúteas bilaterales (flechas blancas).

Srisajjakul, S., Prapaisilp, P., & Bangchokdee, S. (2022). Magnetic Resonance Imaging of Hidradenitis Suppurativa: A Focus on the Anoperineal Location. Korean journal of radiology, 23(8), 785–793.

## CONCLUSIONES

En hidradenitis supurativa la dermatología y la radiología deben ir de la mano desde el primer contacto del clínico con el paciente, máxime si se toma en cuenta que la ecografía cutánea se encuentra relativamente accesible en nuestro medio.

Se debe trabajar con una terminología conjunta, que permita una comprensión más objetiva del estado del paciente; la clinimetría que va documentando el dermatólogo en sus valoraciones (tanto la inicial como las subsecuentes) debe ir de la mano con los hallazgos de imágenes médicas que aportan tan valiosa información.

Es constantemente reconocido en la literatura consultada para el presente trabajo final de graduación que la evaluación clínica aislada a menudo subestima el verdadero alcance de enfermedad, la palpación puede estar limitada especialmente por la presencia de inflamación, así como características subclínicas que pueden pasarse por alto; los tractos sinusales/drenaje de fístulas, son variables y es difícil clínicamente delimitarlos en la exploración física.

Sociedades internacionales referentes en este tema recomiendan la ecografía cutánea para apoyar el diagnóstico, la estadificación y el seguimiento de los pacientes con hidradenitis supurativa, con altos niveles de evidencia y coincidencia entre expertos.

Se requiere de personal interesado y capacitado en ecografía dermatológica, los programas de formación de especialistas en radiología e imágenes médicas deben incluir al ultrasonido de piel como parte de su malla curricular.

La herramienta guía para el reporte radiológico en hidradenitis supurativa que aporta este trabajo final de graduación es una propuesta que resume las

conclusiones aquí descritas, de una manera esquemática busca agilizar el trabajo para ambos profesionales de la salud -dermatologo (a) y radiólogo (a)-, para el beneficio del paciente con dicha condición, difícil de tratar, sin embargo, si se le logra ofrecer una terapéutica eficaz es mucho lo que puede modificar su calidad de vida tomando en cuenta las secuelas físicas, psicológicas y sociales con las que cargan estos pacientes; dejando abierta la posibilidad de aportes y mejoras en trabajos subsecuentes a los interesados en el tema.

## BIBLIOGRAFIA


1. Levy, J., Barrett, D. L., Harris, N., Jeong, J. J., Yang, X., & Chen, S. C. (2021). High-frequency ultrasound in clinical dermatology: a review. *Ultrasound Journal*. Springer-Verlag Italia. doi.org/10.1186/s13089-021-00222.

2. Barcaui, E. de O., Carvalho, A. C. P., Lopes, F. P. P. L., Piñeiro-Maceira, J., & Barcaui, C. B. (2016). High frequency ultrasound with color Doppler in dermatology. *Anais Brasileiros de Dermatologia*, *91*(3), 262–273. https://doi.org/10.1590/abd1806-4841.20164446.

3. Kim, J., Youn, S., & Hwang, J. Y. (2019). Ultrasound imaging in dermatology. In Augmented Customer Strategy: CRM in the Digital Age (pp. 309–339). Wiley.

4. Raza, S., Ali, F., & Al-Niaimi, F. (2022). Ultrasonography in diagnostic dermatology: a primer for clinicians. *Archives of Dermatological Research*. Springer Science and Business Media Deutschland GmbH. https://doi.org/10.1007/s00403-021-02307.

5. Wortsman, X. (2018). Atlas of Dermatologic Ultrasound. Springer International Publishing. https://doi.org/10.1007/978-3-319-89614-4.

6. Schneider, S. L., Kohli, I., Hamzavi, I. H., Council, M. L., Rossi, A. M., & Ozog, D. M. (2019, April 1). Emerging imaging technologies in dermatology: Part I: Basic principles. Journal of the American Academy of Dermatology. Mosby Inc. https://doi.org/10.1016/j.jaad.2018.11.042

7. Wortsman, X. (2021). Practical applications of ultrasound in dermatology. *Clinics in Dermatology*, *39*(4), 605–623. https://doi.org/10.1016/j.clindermatol.2021.03.007

8. Catalano, O., & Wortsman, X. (2020). Dermatology Ultrasound. Imaging Technique, Tips and Tricks, High-Resolution Anatomy. *Ultrasound Quarterly*. Lippincott Williams and Wilkins. https://doi.org/10.1097/RUQ.0000000000000520.

9. Mohammadi S, Gholami A, Hejrati L, Rohani M, Rafiei-Sefiddashti R, Hejrati A. (2021). Hidradenitis suppurativa; classification, remedies, etiology, and comorbidities; a narrative review. J Family Med Prim Care, 10:4009-16. https://doi.org/10.4103.jfmpc.

10. Amat-Samaranch, V., Agut-Busquet, E., Vilarrasa, E., & Puig, L. (2021). New perspectives on the treatment of hidradenitis suppurativa. *Therapeutic Advances in Chronic Disease*. SAGE Publications Ltd. https://doi.org/10.1177/20406223211055920.

11. Seyed Jafari, S. M., Hunger, R. E., & Schlapbach, C. (2020). Hidradenitis Suppurativa: Current Understanding of Pathogenic Mechanisms and Suggestion for Treatment Algorithm. *Frontiers in Medicine*. Frontiers Media S.A. https://doi.org/10.3389/fmed.2020.00068

12. Ingram, J. R. (2016). Hidradenitis suppurativa: An update. *Clinical Medicine, Journal of the Royal College of Physicians of London*, *16*(1), 70–73. https://doi.org/10.7861/clinmedicine.16-1-70

13. Lavieri Alberto. (2019). HS-Concenso Argentina. Sociedad Argentina de Dermatología, 1 (1), 1–20.

14. Tricarico, P. M., Moltrasio, C., Gradišek, A., Marzano, A. V., Flacher, V., Boufenghour, W, Crovella, S. (2022). Holistic health record for Hidradenitis suppurativa patients. Scientific Reports, 12(1). https://doi.org/10.1038/s41598-022-11910-5

15. García-Martínez, FJ, Pascual, JC, López-Martín, I., Pereyra-Rodríguez, JJ, Martorell Calatayud, A., Salgado-Boquete, L., & Labandeira-García, J. (2017). Actualización en hidrosadenitis supurativa en Atención Primaria. Semergen, 43 (1), 34–42. https://doi.org/10.1016/j.semerg.2015.12.005.

16. Wang, S. C., Wang, S. C., Sibbald, R. G., Alhusayen, R., Bashash, M., & Alavi, A. (2015). Hidradenitis Suppurativa: A Frequently Missed Diagnosis, Part 1: A Review of Pathogenesis, Associations, and Clinical Features. *Advances in Skin and Wound Care*, *28*(7), 325–332. Retrieved from http://cme.lww.com

17. García-Valdés, L., Flores-Ochoa, JF, Vega-Memije, ME, & Arenas, R. (2017). Hidrosadenitis supurativa. Parte I. Epidemiología, etiopatogenia, clínica y su diagnóstico. *Dermatologia Cosmetica, Medica y Quirurgica*.

18. Martorell, A., García, FJ, Jiménez-Gallo, D., Pascual, JC, Pereyra-Rodríguez, J., Salgado, L., & Villarrasa, E. (2015). Actualización en Hidradenitis Supurativa (Parte II): Tratamiento. *Actas DermoSifiliográficas*.

19. Gierek, M., Kitala, D., Łabuś, W., Szyluk, K., Niemiec, P., & Ochała-Gierek, G. (2022). Impact of Hidradenitis Suppurativa Surgical Treatment on Health-Related Life Quality. *Journal of clinical medicine*, *11*(15), 4327. https://doi.org/10.3390/jcm11154327.

20. Orenstein, L. A. V., Nguyen, T. V., Damiani, G., Sayed, C., Jemec, G. B. E., & Hamzavi, I. (2020). Medical and Surgical Management of Hidradenitis

Suppurativa: A Review of International Treatment Guidelines and Implementation in General Dermatology Practice. Dermatology (Basel, Switzerland), 236(5), 393–412. https://doi.org/10.1159/000507323

21. Wortsman X. (2016). Imaging of Hidradenitis Suppurativa. *Dermatologic clinics*, *34*(1), 59–68. https://doi.org/10.1016/j.det.2015.08.003.

22. Wortsman, X., Moreno, C., Soto, R., Arellano, J., Pezo, C., & Wortsman, J. (2013). Ultrasound in-depth characterization and staging of hidradenitis suppurativa. *Dermatologic surgery, 39*(12), 1835–1842. https://doi.org/10.1111/dsu.12329.

23. Loo, C. H., Tan, W. C., Tang, J. J., Khor, Y. H., Manikam, M. T., Low, D. E., … Chan, L. C. (2018). The clinical, biochemical, and ultrasonographic characteristics of patients with hidradenitis suppurativa in Northern Peninsular Malaysia: a multicenter study. *International Journal of Dermatology*, 57(12), 1454–1463. https://doi.org/10.1111/ijd.14210.

24. Napolitano, M., Calzavara-Pinton, P. G., Zanca, A., Bianchi, L., Caposiena Caro, R. D., Offidani, A. M.,Micali, G. (2019). Comparison of clinical and ultrasound scores in patients with hidradenitis suppurativa: results from an Italian ultrasound working group. *Journal of the European Academy of Dermatology and Venereology*. Blackwell Publishing Ltd. https://doi.org/10.1111/jdv.15235.

25. Grand, D., Frew, J. W., Navrazhina, K., & Krueger, J. G. (2021). Doppler ultrasound-based noninvasive biomarkers in hidradenitis suppurativa: evaluation of analytical and clinical validity. *British Journal of Dermatology*, *184*(4), 688–696. https://doi.org/10.1111/bjd.19343

26. Wortsman, X., Castro, A., & Figueroa, A. (2016). Color Doppler ultrasound assessment of morphology and types of fistulous tracts in hidradenitis suppurativa (HS). *Journal of the American Academy of Dermatology*, *75*(4), 760–767. https://doi.org/10.1016/j.jaad.2016.05.009

27. Wortsman, X., Castro, A., Morales, C., Franco, C., & Figueroa, A. (2017). Sonographic Comparison of Morphologic Characteristics between Pilonidal Cysts and Hidradenitis Suppurativa: *Journal of Ultrasound in Medicine*, *36*(12), 2403–2418. https://doi.org/10.1002/jum.14282

28. Horváth, B., Janse, I. C., Blok, J. L., Driessen, R. J. B., Boer, J., Mekkes, J. R., Van Der Zee, H. H. (2017). Hurley staging refined: A proposal by the dutch hidradenitis suppurativa expert group. *Acta Dermato-Venereologica*. Medical Journals/Acta D-V. https://doi.org/10.2340/00015555-2513

29. Prasad, V. (2013). Treatment of moderate to severe hidradenitis suppurativa. *Annals of Internal Medicine*. https://doi.org/10.7326/0003-4819-159-1-201307020-00015.

30. Kimball, A. B., Sobell, J. M., Zouboulis, C. C., Gu, Y., Williams, D. A., Sundaram, M., … Jemec, G. B. E. (2016). HiSCR (Hidradenitis Suppurativa Clinical Response): a novel clinical endpoint to evaluate therapeutic outcomes in patients with hidradenitis suppurativa from the placebo-controlled portion of a phase 2 adalimumab study. Journal of the European Academy of Dermatology and Venereology, 30(6), 989–994. https://doi.org/10.1111/jdv.13216

31. Kimball, A. B., Jemec, G. B. E., Yang, M., Kageleiry, A., Signorovitch, J. E., Okun, M. M., … Sundaram, M. (2014). Assessing the validity, responsiveness and meaningfulness of the Hidradenitis Suppurativa Clinical Response (HiSCR) as the clinical endpoint for hidradenitis suppurativa treatment. *British Journal of Dermatology*, *171*(6), 1434–1442. https://doi.org/10.1111/bjd.13270

32. Kimball, A. B., Okun, M. M., Williams, D. A., Gottlieb, A. B., Papp, K. A., Zouboulis, C. C., … Jemec, G. B. E. (2016). Two Phase 3 Trials of Adalimumab for Hidradenitis Suppurativa. *New England Journal of Medicine*, *375*(5), 422–434. https://doi.org/10.1056/nejmoa1504370.

33. Zouboulis, C. C., Tzellos, T., Kyrgidis, A., Jemec, G. B. E., Bechara, F. G., Giamarellos-Bourboulis, E. J., … Kimball, A. B. (2017). Development and validation of the International Hidradenitis Suppurativa Severity Score System (IHS4), a novel dynamic scoring system to assess HS severity. *British Journal of Dermatology*, *177*(5), 1401–1409. https://doi.org/10.1111/bjd.15748

34. Finlay, A. Y., & Khan G. K. (1994). Dermatology Life Quality Index (DLQI)—a simple practical measure for routine clinical use. *Clinical and Experimental Dermatology*, *19*(3), 210–216. https://doi.org/10.1111/j.1365-2230.1994.tb01167.x

35. Lyons, A. B., Narla, S., Kohli, I., Zubair, R., Nahhas, A. F., Braunberger, T. L., Hamzavi, I. H. (2022). Assessment of inter-rater reliability of clinical hidradenitis suppurativa outcome measures using ultrasonography. *Clinical and Experimental Dermatology*, *47*(2), 319–324. https://doi.org/10.1111/ced.14889

36. Suppurativa, H., Jemec, G. B. E., & Gniadecka, M. (1997). Ultrasound Examination of Hair Follicles. *Arch Dermatol*, *133*(Figure 2), 967–970. Retrieved from http://archderm.jamanetwork.com/

37. Martorell, A., Jfri, A., Koster, S. B. L., Gomez-Palencia, P., Solera, M., Alfaro-Rubio, A., Sanz-Motilva, V. (2020). Defining hidradenitis suppurativa phenotypes based on the elementary lesion pattern: results of a prospective study. Journal of the European Academy of Dermatology and Venereology, 34(6), 1309–1318. https://doi.org/10.1111/jdv.16183

38. Cuenca-Barrales, C., Montero-Vilchez, T., Salvador-Rodríguez, L., Sánchez-Diáz, M., Arias-Santiago, S., & Molina-Leyva, A. (2021). Implications of Hidradenitis Suppurativa Phenotypes in Cardiovascular Risk and Treatment Decisions: A Retrospective Cohort Study. Dermatology, 237(5), 727–732. https://doi.org/10.1159/000513044

39. Manfredini, M., Chello, C., Ciardo, S., Guida, S., Chester, J., Lasagni, C., Pellacani, G. (2022). Hidradenitis suppurativa: Morphologic and vascular study of nodular inflammatory lesions by means of optical coherence tomography. *Experimental Dermatology*, *31*(7), 1076–1082. https://doi.org/10.1111/exd.14560.

40. Cappilli, S., Giovanardi, G., Di Stefani, A., Longo, C., Perino, F., Chiricozzi, A., & Peris, K. (2021). Real-Time Confocal Imaging for Hidradenitis Suppurativa: Description of Morphological Aspects and Focus on the Role of Follicular Ostia. *Dermatology*, *237*(5), 705–711. https://doi.org/10.1159/000513918

41. Jabbary Lak, F., Mazinani, M., Heverhagen, J. T., Hunger, R. E., Daneshvar, K., & Morteza Seyed Jafari, S. (2020). Non-contrast-enhanced 3-tesla magnetic resonance imaging using surface-coil and sonography for assessment of hidradenitis suppurativa lesions. *Acta Dermato-Venereologica*, *100*(18), 1–7. https://doi.org/10.2340/00015555-3639

42. Srisajjakul, S., Prapaisilp, P., & Bangchokdee, S. (2022). Magnetic Resonance Imaging of Hidradenitis Suppurativa: A Focus on the Anoperineal Location. Korean journal of radiology, 23(8), 785–793. https://doi.org/10.3348/kjr.2022.0215.

43. Gutfilen-Schlesinger, G., Lopes de Souza, S. A., & Gutfilen, B. (2021). Should We Scan Hidradenitis Suppurativa Patients? A Systematic Review of Radiologic Findings. Advances in skin & wound care, 34(7), 1–10. https://doi.org/10.1097/01.ASW.0000753196.64470.6a

44. Alfageme, F., Wortsman, X., Catalano, O., Roustan, G., Crisan, M., Crisan, D., Gaitini, D. E., Cerezo, E., & Badea, R. (2021). European Federation of Societies for Ultrasound in Medicine and Biology (EFSUMB) Position Statement on Dermatologic Ultrasound. Stellungnahme der European Federation of Societies for Ultrasound in Medicine and Biology (EFSUMB). https://doi.org/10.1055/a-1161-8872

# ANEXOS

**Anexo 1. Herramienta guía para el reporte radiológico en Hidradenitis Supurativa.**

**Reporte Radiológico**
**Hidradenitis Supurativa**

| | |
|---|---|
| Nombre: | Solicitud Inicial: SI ☐ NO ☐ |
| Cedula / ID: | Control Post-Tratamiento: ☐ Mes: |
| Fecha del Reporte: | En terapia Biológica: SI ☐ NO ☐ |

PARA SER COMPLETADO POR DERMATÓLOGO

| Región Anatómica Comprometida | | Unilateral | Bilateral |
|---|---|---|---|
| Axilas | ☐ | ☐ | ☐ |
| Ingles | ☐ | ☐ | ☐ |
| Región perineal | ☐ | ☐ | ☐ |
| Glúteo - Pliegue Interglúteo | ☐ | ☐ | ☐ |
| Pectoral – Mamas – Areolas | ☐ | ☐ | ☐ |
| Otros Sitios (Si aplica) | | | |

| Clasificación Hurley – Modificada* | | | |
|---|---|---|---|
| | I | ☐ | A ☐ |
| | II | ☐ | B ☐ |
| | III | ☐ | C ☐ |

*Adaptado de Horvárt, Prens, Van der Zee et al.

PARA SER COMPLETADO RADIÓLOGO

| Cambios en Dermis** | | Número de colección (es) de líquido | Número trayectos fistulosos | Número de segmentos corporales afectados |
|---|---|---|---|---|
| Si | No | | | |
| ☐ | ☐ | ☐ | ☐ | ☐ |

**Nódulos pseudoquísticos, hipoecoicos o anecoicos, ensanchamiento de folículos pilosos y/o alteraciones en el espesor o ecogenicidad dérmica.

Observaciones adicionales (si aplica)

| | | | |
|---|---|---|---|
| ESTADIFICACION ECOGRAFICA SOS-HS*** | I | ☐ | Reporta |
| | II | ☐ | |
| | III | ☐ | |

***Adaptado de Wortsman X, Moreno C, Soto R, et al.